

UNIVERSIDAD NACIONAL DE CUYO  
FACULTAD DE ODONTOLOGÍA  
POSGRADO DE ESPECIALIZACIÓN EN PROSTODONCIA

TEMA: REHABILITACIÓN BUCAL MEDIANTE EL USO DE  
CORONAS TELESCÓPICAS

ALUMNO: RAÚL MARCELO LÓPEZ

JULIO DE 2008

## INDICE

INTRODUCCIÓN .....	1
OBJETIVO GENERAL .....	2
OBJETIVOS ESPECÍFICOS .....	2
A-CORONAS TELESCÓPICAS .....	3
<b>DESVENTAJAS</b>	
B-HISTORIA CLÍNICA .....	5
1-HISTORIA CLÍNICA DEL PACIENTE	
2-MOTIVO DE LA CONSULTA	
3-HISTORIA MÉDICA	
a) Datos relevantes de su historia médica	
4- ODONTOGRAMA	
5- ÍNDICE GINGIVAL DE LOE Y SINES	
6- EXAMEN INTRA Y EXTRAORAL	
7- EXAMEN DENTAL Y RIESGO CARIOGÉNICO	
8- PERFIL PSICOLÓGICO	
C-HALLAZGOS CLÍNICOS .....	11
D-HALLAZGOS RADIOGRÁFICOS .....	14
1-ANÁLISIS RADIOGRÁFICOS	
2-Rx PANORÁMICA	
3-TAC	
4-IMAGEN EN 3 D CON SUS GUÍAS OPACAS DE REFERENCIA CLÍNICA	
E-ANÁLISIS DE BRECHAS .....	20
F-ANÁLISIS DE MODELOS .....	21
G-DIAGNÓSTICO .....	23
H-PLAN DE TRATAMIENTO .....	23
1-Fase Preprotética	
2-Fase Protética	
-TALLADO	
- IMPRESIÓN	
- PRUEBA DE METALES DE LAS COFIAS PRIMARIAS	
- CEMENTADO DE LAS COFIAS PRIMARIAS	
- PRUEBA DE LA ESTRUCTURA DE CROMO-COBALTO	
-RODETES DE MORDIDA	
- VISTA DE FRENTE Y PERFIL DE LAS C. TELESCÓPICAS	
- FOTOS DE LA PACIENTE	
CONCLUSIÓN	
BIBLIOGRAFÍA	

## INTRODUCCIÓN

El avance tecnológico de las últimas décadas, en todas las áreas del saber y especialmente en Medicina, y las ciencias afines a éstas, como la Odontología, ha permitido el perfeccionamiento de métodos de tratamientos odontológicos como así también la presentación, conocimiento y aplicación de nuevos materiales dentales, ofreciendo un amplio espectro de posibilidades, tales es el caso de las restauraciones telescópicas.

La aplicación de éstas restauraciones telescópicas ofrece una gran cantidad de ventajas importantes a muchos pacientes portadores de prótesis P. R. además de un resultado estético.

El conocimiento de las propiedades de los materiales facilita la elección basada en la evidencia y la mayor experiencia en el tratamiento de los materiales para cumplir con los requisitos de una rehabilitación.

## OBJETIVO GENERAL

Adquirir los conocimientos suficientes para que el odontólogo rehabilitador, luego de un adecuado análisis y diseño del caso, pueda, a través de la utilización de coronas telescópicas, demostrar la eficacia de éste sistema como así también las ventajas y desventajas del mismo, por medio de un análisis de las posibilidades del uso de retenedores telescópicos.

## OBJETIVOS ESPECIFICOS

- Demostrar la eficacia de las coronas telescópicas como retenedores.
- Comprobar la alta precisión y buena tolerancia tisular.
- Obtener resultados estéticos.
- Análisis de modelos.
- Encerado de diagnostico.

## A- CORONAS TELESCÓPICAS

La corona telescópica constituye un método de retención de la sobredentadura. La ventaja es la mayor estabilización y retención de la dentadura.

Es una alternativa para trabajar sin retenedores visibles. Las cofias metálicas pueden ser soldadas o pueden permanecer como unidades individuales en las que la ferulización es proporcionada por la superestructura. La ventaja de éste tipo de tratamiento de sobredentadura, puede clasificarse en distintos grupos: a) técnicos, b) emocionales y c) biológicos.

a) Desde el punto de vista técnico resulta de mayor facilidad para enfilear los dientes artificiales con fines estéticos, brindando mayor estabilidad y retención del aparato.

b) Desde el punto de vista emocional, los pacientes aceptan mejor una prótesis removible, cuando saben que todavía conservan sus dientes o raíces naturales.

c) Biológicamente la retención de dientes o raíces ayuda a preservar los rebordes edéntulos remanentes y mantiene la capacidad neuro-muscular del paciente y la capacidad propioceptiva del paciente de los dientes que soportan el aparato.

En una revisión de textos científicos odontológicos de los diez últimos años referidos a sobredentaduras concluye que los pacientes pueden masticar mejor, sus rebordes no se reabsorben tan rápidamente y las prótesis resultan más estables y retentivas (1).

Los dientes pilares, estratégicamente ubicados, minimizan el movimiento de una P.P.R., por lo cual se reduce la tensión aplicada

sobre los dientes remanentes y los rebordes residuales. Las fuerzas oclusales en las coronas telescópicas están dirigidas más axialmente y son menos traumáticas que otros retenedores (2,3).

Los dientes pilares con coronas telescópicas tienen un pronóstico clínico favorable, respecto a las variables consideradas como movilidad y profundidad media de sondeo, de bolsa y de pérdida ósea, en comparación con otras prótesis convencionales (4). Con respecto a la parte periodontal no hay influencia negativa apreciable sobre el periodoncio de los dientes pilares (5).

Estudios más recientes de supervivencia de P.P.R. retenidas por coronas telescópicas arrojaron un índice favorable en 5 años del 95,1 % para las PRCT y del 95% para los pilares. Los altos porcentajes obtenidos nos permiten afirmar como conclusión que influye en gran medida la cantidad de pilares utilizados y el minucioso cuidado posterior (6).

La distribución del estrés de los pilares es inferior en prótesis telescópicas con respecto a otras prótesis parciales removibles (7).

### DESVENTAJAS

- Según Saíto, algunas pueden producirse por fallas y complicaciones en la realización de P.P.R.; siendo el diseño un factor importante. Las fallas más frecuentes se dieron en los pilares, seguido por los retenedores. La falla de los conectores fue baja, pero aumentó rápidamente después de los seis años (8).

- Según Wöstmann la pérdida de cementación (20,6 %) y problemas con las carillas (26,9 %) alcanzaron un número significativo, pero no puso en riesgo el éxito a largo plazo de la prótesis (6).
- Otras investigaciones (Gonda y Behr) señalan que el espesor reducido de una sobredentadura, a nivel de las cofias, aumenta la posibilidad de fractura. Los investigadores en torno de las cofias y de la línea media hallaron que un refuerzo metálico colado sobre las cofias y la línea media reduce significativamente las tensiones y evitan los problemas de fracturas (9,10).


## B- HISTORIA CLINICA

La confección de la Historia Clínica, basada en la anamnesis, es decir el diálogo entre el profesional odontólogo y el paciente serán decisivos en la futura toma de decisiones.

El tiempo y la consideración que se dediquen a este primer contacto establecerá el tono de todo el tratamiento posterior.

La HC es un elemento imprescindible que reúne los datos vinculados con el motivo de consulta del paciente y su estado de salud. Durante la confección de ésta, es necesario recabar información sobre antecedentes médicos, sociales, familiares, una revisión de la salud en general y la historia buco-dental.

1-HISTORIA CLINICA DEL PACIENTE

		UNIVERSIDAD NACIONAL DE CUYO Facultad de Odontología Carrera de Especialista en Prosthodontia	
HISTORIA CLINICA			
Nombre y Apellido		Maria Alejandra López de Vernhes	
Estado Civil		Casada	
Fecha de Nacimiento	30-07-58	Lugar de Nacimiento	Mendoza
Domicilio particular Juan Navarro 836 depto Guaymayen			
TE particular	4263127	CEL.	154181140
		TE familiar cercano	4260294
E mail marver@infovia.com.ar			
Dirección comercial		TE comercial	
Cobertura de emergencia médica		Damsu	
Obra Social		Damsu	
Recomendado por			
Motivo de la consulta ...necesito cambiar la prótesis, no mastico bien.			
Fecha de Ingreso		16-09-05	
Alerta Médico			

2- MOTIVO DE LA CONSULTA

-“...necesito cambiar las prótesis, no mastico bien...”



**3-HISTORIA MEDICA**

Marque con un círculo lo que corresponda:  Si o  No

¿Está bajo tratamiento médico? *No*  Si -  No

¿Toma algún medicamento? *No*  Si -  No

¿Tuvo alguna enfermedad grave?  Si -  No

¿Ha sido intervenido/a quirúrgicamente?  Si -  No

¿Ha recibido transfusiones sanguíneas?  Si -  No

¿Ha tenido alguna de las siguientes enfermedades?

Reumatismo	<input checked="" type="radio"/> Si - <input type="radio"/> No	Hepatitis	<input type="radio"/> A - <input type="radio"/> B - <input type="radio"/> C	<input type="radio"/> Si - <input checked="" type="radio"/> No
Artritis	<input type="radio"/> Si - <input checked="" type="radio"/> No	Epilepsia		<input type="radio"/> Si - <input checked="" type="radio"/> No
Asma	<input type="radio"/> Si - <input checked="" type="radio"/> No	Cardíacas		<input type="radio"/> Si - <input checked="" type="radio"/> No
Brucelosis	<input type="radio"/> Si - <input checked="" type="radio"/> No	Diabetes		<input type="radio"/> Si - <input checked="" type="radio"/> No
Tuberculosis	<input checked="" type="radio"/> Si - <input type="radio"/> No	Renales		<input type="radio"/> Si - <input checked="" type="radio"/> No
Anemia	<input type="radio"/> Si - <input checked="" type="radio"/> No	Gota		<input type="radio"/> Si - <input checked="" type="radio"/> No
Venéreas (Ej: Sífilis)	<input type="radio"/> Si - <input checked="" type="radio"/> No	Chagas		<input type="radio"/> Si - <input checked="" type="radio"/> No

¿Ha experimentado reacciones alérgicas a?

Antibióticos	<input type="radio"/> Si - <input checked="" type="radio"/> No	Anestésicos	<input type="radio"/> Si - <input checked="" type="radio"/> No
Yodo	<input type="radio"/> Si - <input checked="" type="radio"/> No	Dipirona	<input type="radio"/> Si - <input checked="" type="radio"/> No

¿Presenta alteraciones de glándula tiroides?  Si -  No

¿Presenta alteraciones de la presión arterial?  Si -  No

Hipertensión  Si -  No      Hipotensión  Si -  No

¿Presenta enfermedades infecciosas a repetición?  Si -  No

¿Presenta con frecuencia dolores de garganta?  Si -  No

¿Es propenso a hemorragias?  Si -  No

¿Ha sufrido traumatismos en cabeza, cara o mandíbula?  Si -  No

¿Está embarazada?  Si -  No      ¿Está en periodo menopáusico?  Si -  No

¿Toma con frecuencia las siguientes drogas?

Antibióticos	<input type="radio"/> Si - <input checked="" type="radio"/> No	Corticoides	<input type="radio"/> Si - <input checked="" type="radio"/> No
Anticoagulantes	<input type="radio"/> Si - <input checked="" type="radio"/> No	Dilantina	<input type="radio"/> Si - <input checked="" type="radio"/> No
Anticonceptivos	<input type="radio"/> Si - <input checked="" type="radio"/> No	Diuréticos	<input type="radio"/> Si - <input checked="" type="radio"/> No
Antiinflamatorios	<input type="radio"/> Si - <input checked="" type="radio"/> No	Hormonas	<input type="radio"/> Si - <input checked="" type="radio"/> No
Anorexígenos	<input type="radio"/> Si - <input checked="" type="radio"/> No	Sedantes	<input type="radio"/> Si - <input checked="" type="radio"/> No
Aspirina	<input type="radio"/> Si - <input checked="" type="radio"/> No	Antiarrítmicos	<input type="radio"/> Si - <input checked="" type="radio"/> No

¿Es operado de corazón?  Si -  No      ¿Tiene prótesis cardíaca?  Si -  No

¿Sufre enfermedades nerviosas?  Si -  No

¿Ha estado o está actualmente bajo tratamiento psicológico?  Si -  No

¿Sufre de insomnio?  Si -  No

¿Tiene dieta especial?  Si -  No      ¿Bebe alcohol?  Si -  No

¿Es fumador?  Si -  No      Cantidad

¿Desde que edad fuma?

¿Es operado de nariz?  Si -  No      ¿Es operado de garganta?  Si -  No

¿Respira por la boca?  Si -  No      ¿Recibió reeducación respiratoria?  Si -  No

¿Ha recibido radiaciones en cabeza o cuello por tratamientos de tumores?  Si -  No

¿Advierte cambios en cantidad de saliva segregada?  Si -  No

**Los datos consignados tienen carácter de declaración jurada**

*[Firma]*  
Firma del Paciente

**a) Datos relevantes de su historia médica**

La paciente está en tratamiento por su osteopenia.



Cabe también destacar la falta de compromiso con su higiene bucal.

### 5- INDICE GINGIVAL DE LOE Y SINESS

**Índice gingival de Loe y Siness**

	18	17	16	15	14	13	12	11	21	22	23	24	25	26	27	28
V	0							0	0	1	0					0
M	1							1	1	1	1					1
P	1							1	2	1	1					3
D	0							1	1	0	1					1
Índice Grupo 1: 0,5					Índice Grupo 2: 0,81					Índice Grupo 3: 1,25						
I =																
	48	47	46	45	44	43	42	41	31	32	33	34	35	36	37	38
V						0	0	0	0	0						
M						2	1	1	1	1						
P						2	2	2	2	1						
D						0	1	1	1	1						
Índice Grupo 4: 0					Índice Grupo 5: 1,25					Índice Grupo 6: 0						

Diagnóstico clínico: gingivitis leve

Justificación: .....

### 6- EXAMEN INTRA Y EXTRAORAL

OTROS EXAMENES	TEJIDOS BLANDOS	OCLUSIÓN
HC Nº: _____ Modelo de Estudio _____ Articulador Nº _____ - Bio art _____ Anillo de TCond. D. 30 _____ L. 30 _____ Ángulo Bennett D. _____ D. _____ CARACTERES ESTÉTICOS <input type="checkbox"/> Normal <input checked="" type="checkbox"/> Conv. <input type="checkbox"/> Conv. Relación dento-facial <input type="checkbox"/> Normal <input checked="" type="checkbox"/> Por corregir Relación dento-labial <input type="checkbox"/> Normal <input checked="" type="checkbox"/> Por corregir Dientes que expone <input checked="" type="checkbox"/> Superior <input type="checkbox"/> Inferior Forma dientes <input type="checkbox"/> A <input type="checkbox"/> B <input type="checkbox"/> C Color Inc. Sup. _____ Cant. Sup. _____ Post. _____ FONÉTICA <input type="checkbox"/> Normal <input checked="" type="checkbox"/> Por corregir CONDICIÓN PSÍQUICA Tenso <input type="checkbox"/> Emotivo <input type="checkbox"/> Equilibrado Alterable <input type="checkbox"/> Equilibrado <input type="checkbox"/> No Colaborador <input checked="" type="checkbox"/> indiferente <input type="checkbox"/> No Observaciones: _____	Labios y comisuras <input type="checkbox"/> Normal <input checked="" type="checkbox"/> Alterado Vestíbulo <input checked="" type="checkbox"/> Normal <input type="checkbox"/> Alterado Pátedar <input type="checkbox"/> Normal <input checked="" type="checkbox"/> Alterado Lengua <input checked="" type="checkbox"/> Normal <input type="checkbox"/> Alterado Piso de la boca <input checked="" type="checkbox"/> Normal <input type="checkbox"/> Alterado Observaciones: - placas eritematosas en paladar BRECHAS - Extremo Libre: 1) inferior der. 2) inferior izq. - Entre elementos: 1) 44-48 2) 33-38 3) 12-16 4) 24-26 5) _____ - REBORDES ALVEOLARES <input type="checkbox"/> normales <input checked="" type="checkbox"/> alterados Alteración rebordes: A-B-C Brecha: 1) B ..... 2) B ..... 3) A ..... 4) A ..... 5) A ..... MUCOSA 1) firme <input checked="" type="checkbox"/> depresible <input type="checkbox"/> móvil 2) firme <input checked="" type="checkbox"/> depresible <input type="checkbox"/> móvil 3) firme <input checked="" type="checkbox"/> depresible <input type="checkbox"/> móvil 4) insertada suficiente <input type="checkbox"/> insuficiente 5) insertada suficiente <input type="checkbox"/> insuficiente Observaciones: _____	Relación de tamaño inframaxilar: <input type="checkbox"/> normal <input checked="" type="checkbox"/> sup. mayor <input type="checkbox"/> inf. mayor Forma de las arcadas dentarias: <input type="checkbox"/> redonda <input checked="" type="checkbox"/> triangular <input type="checkbox"/> cuadrada Línea media: <input checked="" type="checkbox"/> normal Sup. inf. desviada: ..... mm a izq. - dar. Apertura bucal: entre bordes incisales: 47 ..... mm Distancia del borde incisal al ángulo interno del ojo ..... mm Trayectoria de la mandíbula: al abrir  al cerrar Espacio de reposo interdentario: 4mm ..... mm Relación incisal en sobre mordida: 6mm ..... mm vertical 2mm ..... mm horizontal Clasificación de Angle: Clase I (1) - III Curva de Spee: <input type="checkbox"/> normal <input type="checkbox"/> cóncava <input type="checkbox"/> convexa <input checked="" type="checkbox"/> alterada Plano oclusal <input type="checkbox"/> normal <input checked="" type="checkbox"/> alterado <input type="checkbox"/> desoclusión carina <input type="checkbox"/> desoclusión can-inc <input checked="" type="checkbox"/> alterada <input type="checkbox"/> desoclusión en grupo Arcas de cierre: 1 - 2 PRIMER CONTACTO EN CENTRICA DEFLEXIÓN INTERFERENCIAS Facies de desgaste (pieza y superficie) (A-B-C) Abrasión: <input checked="" type="checkbox"/> fisiológica <input type="checkbox"/> patológica Bruxismo: <input type="checkbox"/> leve <input type="checkbox"/> severo <input type="checkbox"/> crónico Aprietamiento: <input type="checkbox"/> en el día <input type="checkbox"/> en el sueño <input type="checkbox"/> bajo tensión Observaciones: _____

## 7- EXAMEN DENTAL Y RIESGO CARIOGÉNICO

Examen Dental y Determinación del Riesgo Cariogénico

The dental chart displays teeth 18-28 (upper arch) and 48-38 (lower arch). Teeth 18, 17, 16, 15, 14, 13, 12, 11, 21, 22, 23, 24, 25, 26, 27, 28, 48, 47, 46, 45, 44, 43, 42, 41, 31, 32, 33, 34, 35, 36, 37, 38 are marked with red 'X's, indicating restorations or other dental work. Blue dots indicate caries on teeth 15, 14, 13, 12, 11, 21, 22, 23, 24, 25, 26, 27, 28, 45, 44, 43, 42, 41, 31, 32, 33, 34, 35, 36, 37, 38.

Registro de Hidratos de Carbono

- ¿Qué desayuna? café con leche ,tortitas
- Azúcar 2
- ¿Qué come o toma entre el desayuno y el almuerzo? mate
- Azúcar 1
- ¿Qué almuerza? carne verduras ,pollo.
- Azúcar .....
- ¿Qué come o toma entre el almuerzo y la merienda? cereal
- Azúcar .....
- ¿Qué merienda? té
- Azúcar 2
- ¿Qué come o toma entre la merienda y la cena? mate facturas
- Azúcar 1
- ¿Qué cena? verduras
- Azúcar .....
- ¿Come o toma algo después de la cena? algo dulce chocolate
- Azúcar 1
- Si se despierta de noche, ¿toma o come algo? no
- Azúcar .....
- ¿Hay días especiales en la semana con diferente menú? no
- Azúcar .....

*Para ser completado por el profesional*

Momentos de azúcar diarios totales: 6                      Momentos de azúcar entre comidas: 3  
 Momentos de almidón: 3                                      Momentos de bebidas erosivas: 0

¿Ha recibido tratamientos preventivos de caries? ¿Cuáles?  
 ...no .....

Determinación del riesgo cariogénico: 59% alto

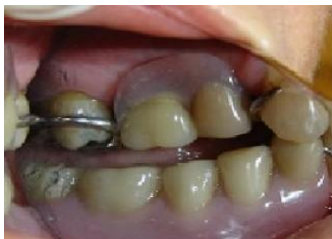La información aportada por éste examen determina que el riesgo cariogénico es alto debido a la cantidad de momentos de azucares diarios.

### 8-PERFIL PSICOLÓGICO

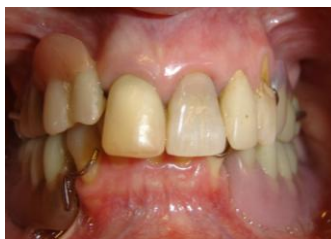Paciente colaboradora y predispuesta a los cambios sugeridos por el profesional para el tratamiento.

### C- HALLAZGOS CLINICOS

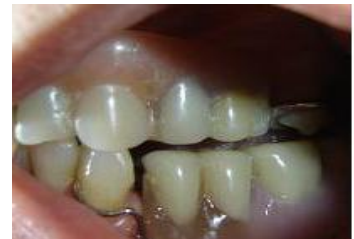La paciente presenta prótesis parciales removibles de cromo-cobalto en ambos maxilares, las cuales están totalmente desadaptadas habiendo perdido los planos de oclusión respectivos en ambas prótesis, la curva de Spee, la curva de Wilson, y la dimensión vertical.



**Fig. 1**



**Fig. 2**



**Fig. 3**

Se observa el desgaste que han sufrido los dientes de las prótesis.

A nivel de la articulación temporo-mandibular no se manifiestan alteraciones como ruidos o chasquidos. No presenta molestias ni en la apertura ni en el cierre mandibular. La trayectoria es recta “en apariencia”. No se observan signos de disfunción. Tiene una capacidad de apertura bucal entre los bordes incisales de 46mm, estando considerado dentro de un rango normal de apertura. Tratamos de llevar el cierre mandibular a una posición en la que los cóndilos estén acoplados en la parte central del disco articular, y alcanzar la posición mas alta en la cavidad glenoidea, equiparable a una posición en relación céntrica. Vemos que la oclusión dental máxima está en discrepancia con la posición de relación céntrica.

Con referencia al plano sagital se observa la pérdida de oclusión de los sectores posteriores, no habiendo puntos topes y estabilizadores; y en el plano frontal la pérdida de contacto A-B-C; encontrándose en presencia de un colapso oclusal, perdiendo la alineación y oclusión de los elementos dentarios (Fig. 1 y 3) (11).

La línea media se corresponde en ambos maxilares (Fig. 2).

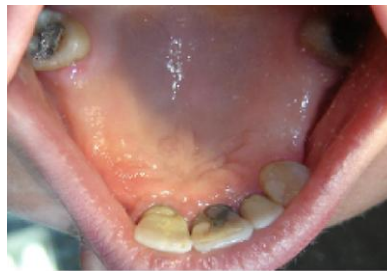Los movimientos de lateralidades derecha e izquierda y de protrusión son normales. Vemos un entrecruzamiento marcado correspondiendo a una clase II (Distoclusión), en que los incisivos inferiores tocan la mucosa palatina. A la hora de rehabilitar podemos modificar la dimensión vertical del paciente, porque tenemos un gran espacio libre interoclusal y modificándose reduce el entrecruzamiento anterior.

Respecto a la pérdida de la dimensión vertical encontramos diversos cambios faciales como: la pérdida del ángulo labio-mentoniano y la profundización de las líneas verticales de la región;

profundización del surco nazo-labial y acentuación de líneas verticales sobre el labio superior (Fig. 5).

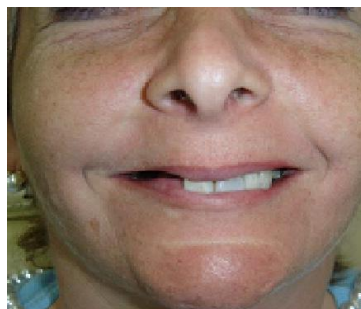La capacidad masticatoria de la paciente se ve afectada por la pérdida de los elementos dentarios y la falta de estabilidad de la prótesis.

Presenta a nivel de la mucosa del paladar y del reborde alveolar, placas eritematosas y dolorosas; que revelan la presencia de Candidiasis provocadas por la prótesis mal adaptada y falta de higiene bucal (Fig. 4) (12,13).



**Fig. 4**

A nivel de las comisuras se observa una reacción inflamatoria debido a la pérdida de la dimensión vertical, donde se diagnostica queilitis comisural (Fig. 5).



**Fig. 5**

La dieta alimentaria, de la paciente, es alta en carbohidratos, blanda y adherente, lo que aumenta el riesgo de caries.

Muestra un alto índice de placa bacteriana.

Se observa una pérdida del 65 % (sesenta y cinco por ciento) de elementos dentarios causado por caries (14). Es necesario que la paciente adquiera un buen hábito de higiene bucal para el control de su placa bacteriana, como a si mismo restringir el consumo de azúcares entre comidas.

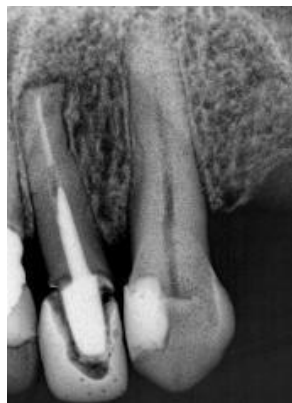Con respecto a la parte periodontal hay inflamación gingival en ciertos sectores y no presenta bolsas periodontales.

Los elementos 17, 21, 27 y 23 presentan obturaciones de larga permanencia en boca, con márgenes defectuosos y desbordantes (15).

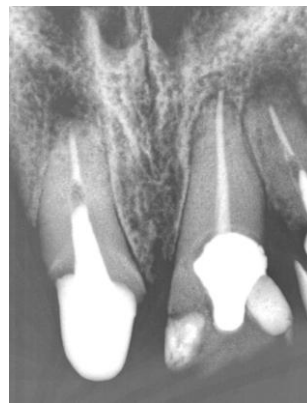Los elementos 11 y 12 coronas provisionarias de acrílico con pernos de cromo-níquel se hallan desadaptadas.

## D- HALLAZGOS RADIOGRÁFICOS

### 1-ANÁLISIS RADIOGRÁFICOS

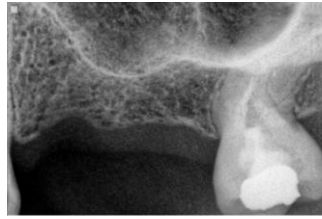

**Fig. 6**



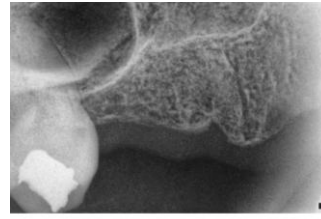
**Fig. 7**





**Fig. 8**

ELEMENTO 27



**Fig. 9**

ELEMENTO 17

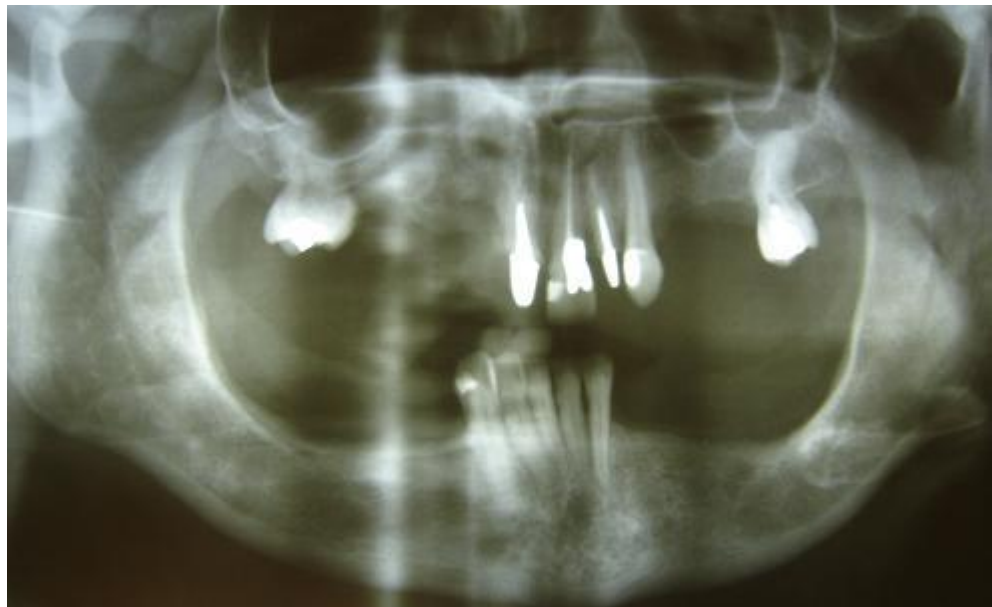En los elementos que a continuación se detallan se observa:

- 11, 21 y 22 tratamientos endodónticos, se aprecian lesiones apicales (periodontitis apical) (Fig. 6 y 7) (16).
- 11 y 22 pernos incorrectos y mal adaptados que han debilitado la pared del conducto radicular (Fig. 6 y 7).
- El elemento 17 tratamiento de conducto, no se evidencia rarefacción a nivel apical (Fig. 9).
- El elemento 21 caries y filtración marginal de la obturación (Fig. 7).
- Se aprecia que el espacio periodontal de los elementos 11, 21 y 22 no es uniforme, está aumentado debido a las fuerzas traumáticas que éstos reciben.
- El periodonto de inserción de los elementos 11 y 23 por distal, o mesial a la brecha, se encuentra reducido, perdiendo la capacidad de soporte estructural.
- El elemento 27 se encuentra con tratamiento de conducto con imagen radiográfica normal (Fig. 8).

## 2- Rx PANORÁMICA

Ésta técnica es económica, cómoda, sencilla, rápida y se irradia poco al paciente. El estudio efectuado permite valorar la anatomía macroscópica de los maxilares y cualquier hallazgo patológico relacionado. La información que aporta es la altura ósea de los rebordes, el tamaño y ubicación de senos maxilares, el trayecto del conducto dentario inferior y el agujero mentoniano.

La desventaja de esta técnica es la falta de uniformidad en la ampliación, la distorsión geométrica y la superposición de imágenes.



**Fig. 10**

Se observa (Fig. 10):

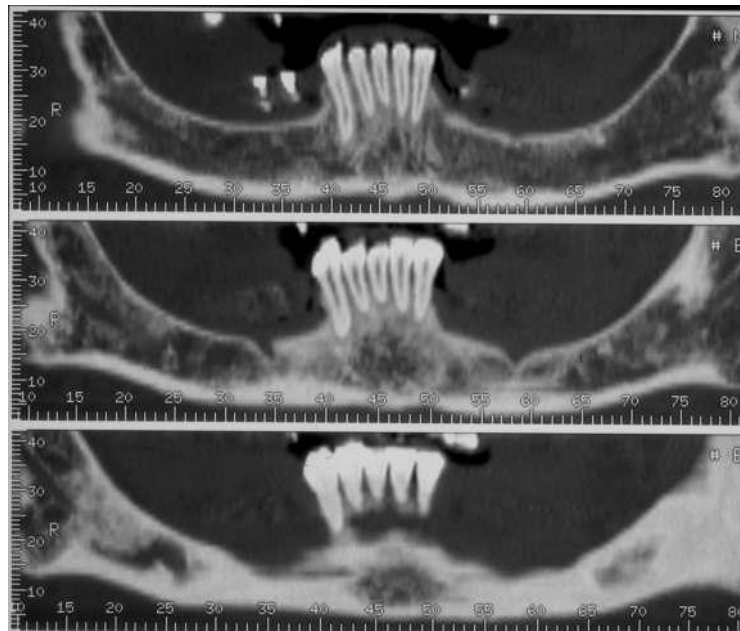
- En el sector postero-inferior, reducción de la altura y el ancho del reborde óseo, debido a la pérdida de dientes que provoca una reabsorción del hueso

alveolar circundante y da lugar a la formación de rebordes edéntulos atróficos. El edentulismo de extremo libre afecta con más frecuencia al maxilar inferior que al maxilar superior en todos los grupos de edad. Las corticales presentan su estructura normal; y a nivel trabecular hay espacios medulares amplios y pérdida de la densidad mineral ósea (17).

- En el Maxilar superior postero izquierdo, la extrucción del elemento 27. La brecha correspondiente entre el elemento 23 y 27 presenta un trabeculado normal. Hay pérdida tanto en altura como en ancho del reborde y a nivel del seno maxilar se encuentra tabicado.
- En el Maxilar superior postero derecho, pérdida tanto en altura como en ancho del reborde óseo y a nivel del seno maxilar se encuentra tabicado.

### 3-TOMOGRAFIA AXIAL COMPUTADA (TAC)

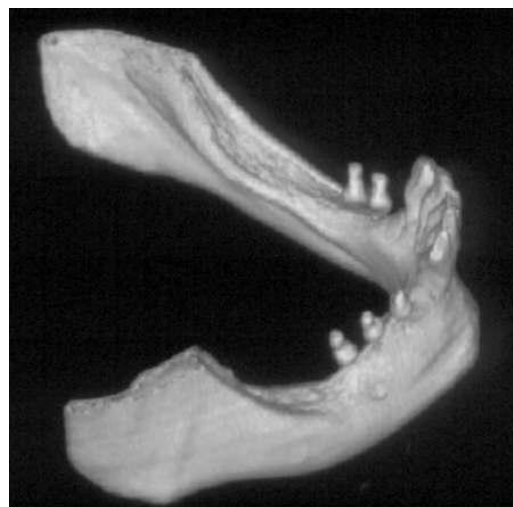
La tomografía permite analizar la calidad y cantidad de tejido óseo, el poder valorar con exactitud el hueso cortical y trabecular, y ver estructuras vitales que existen en la región que va a utilizarse para los implantes y el asentamiento de la prótesis.



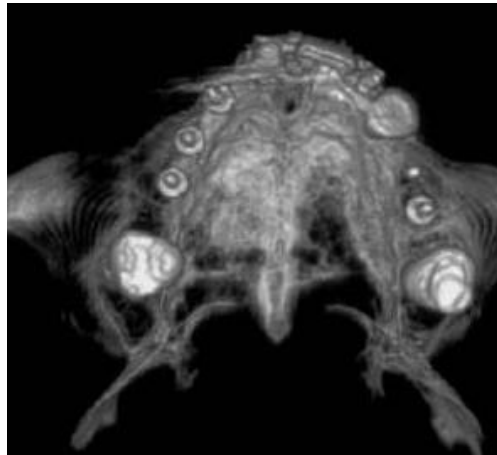
**FIGURA 11**

En general el hueso del maxilar inferior presenta características osteopénicas a nivel trabecular con conservación de su arquitectura (18).

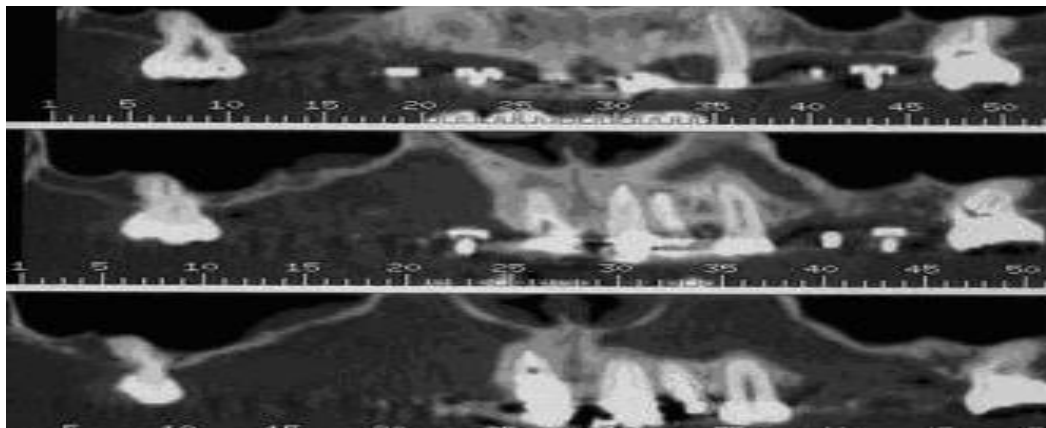
4-IMAGEN EN 3 D CON SUS GUÍAS OPACAS DE REFERENCIA CLÍNICA



**Fig. 12 – MAXILAR INFERIOR**



**Fig. 13 - MAXILAR SUPERIOR**



**Fig. 14**

Las figuras 12 y 13 son imágenes tridimensionales donde se observan las guías quirúrgicas.

En la figura 14 se observa el seno maxilar derecho con mínimo engrosamiento mucoso.

En general el hueso maxilar presenta características osteopénicas a nivel trabecular con conservación de su arquitectura (19).

## E- ANÁLISIS DE BRECHAS

En el sector superior derecho se observa entre los elementos 12 y 17 pérdida de altura y ancho del reborde alveolar (Fig. 16). La mucosa se encuentra firme y adherida en la parte posterior, mientras que en la parte anterior presenta placas eritematosas y la mucosa es mas depresible y no tan firme.

En la brecha correspondiente entre los elementos 23 y 27 se observa la disminución del reborde en altura y ancho y la mucosa firme y adherida (Fig. 15).

Las brechas correspondientes al sector postero-inferior, derecha e izquierda, presentan una atrofia acentuada de los rebordes. La mucosa del reborde es firme en los sectores más anteriores y depresible en los sectores posteriores (Fig. 17 y 18).

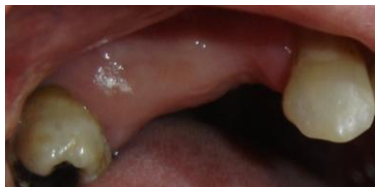

Fig. 15

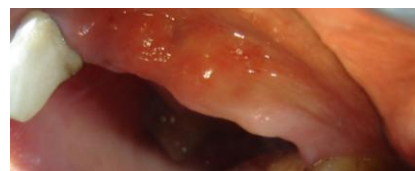


Fig. 16

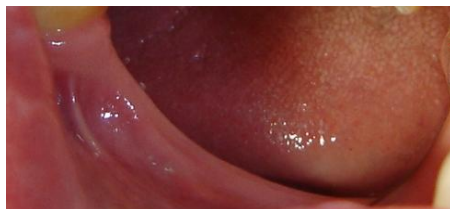

Fig. 17

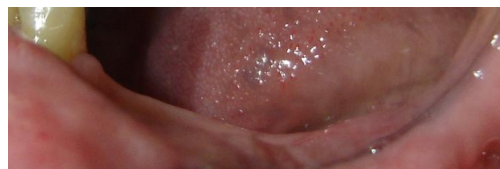

Fig. 18

## F- ANÁLISIS DE MODELOS

Los modelos deben ser precisos, fieles, no distorsionados, sin burbujas ni perlas.

Se realiza el montaje de los modelos en el articulador semiadaptable (bioart), en relación céntrica, a través de la técnica jig de Lucía (Fig. 22 y 23).

Este examen permite ver los modelos del paciente en los tres planos y visualizar detalles que en el examen clínico y radiográfico pueden pasar desapercibidos.

Tanto el examen clínico, radiográfico y estático da una mejor comprensión de algunas patologías.

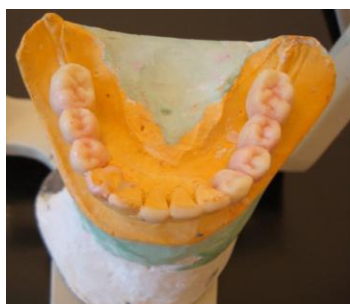En el modelo ya montado, se observa que no hay acoplamiento de canino, debido a la distocclusión de la mandíbula. Los elementos antero-inferiores contactan con la mucosa del paladar (Fig.24, 25 y 26).

La oclusión habitual está en discrepancia con la oclusión en relación céntrica.

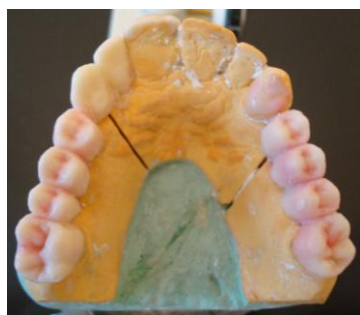En cuanto al elemento 17, se encuentra dentro del plano de oclusión y su eje dentario alineado.

En el elemento 27 hay una extrusión y el eje dentario está mesializado.

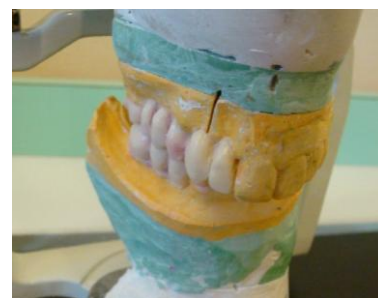Las siguientes figuras (19, 20 y 21) reflejan el encerado de diagnóstico.



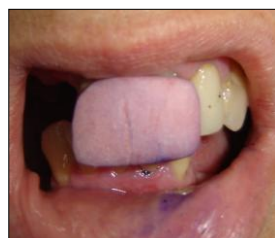**Fig. 19**



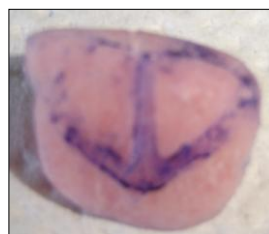
**Fig. 20**



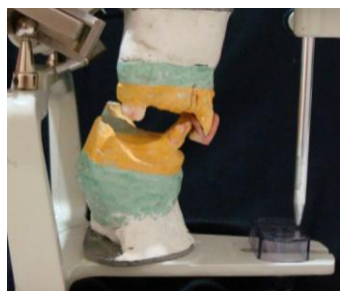**Fig. 21**



**Fig. 22 - JIG DE LUCIA**



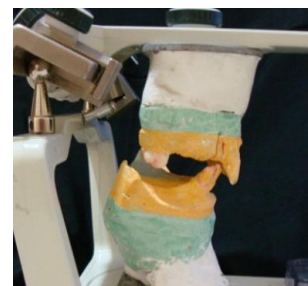**Fig. 23**



**Fig. 24**



**Fig. 25**



**Fig. 26**



## G- DIAGNÓSTICO

Paciente con:

- Alto riesgo de caries
- Pérdida de múltiples elementos
- Pérdida de curva de Spee y Wilson
- Discrepancia entre ORC y PMI
- Candidiasis
- Osteopenia (bajo tratamiento médico)
- Reabsorción alveolar ósea en ambos maxilares
- Elementos dentarios en el maxilar superior con posibilidad de ser tallados y recibir una corona. En la valoración de los pilares se tendrá en cuenta la proporción corona-raíz, la configuración y el área de superficie periodontal. El elemento 17 es un pilar vital, posee una resistencia superior al de un elemento tratado endodónticamente, como el 27, el cual se reduce en un 60 % según la teoría hidrodinámica, en su capacidad funcional.

## H- PLAN DE TRATAMIENTO

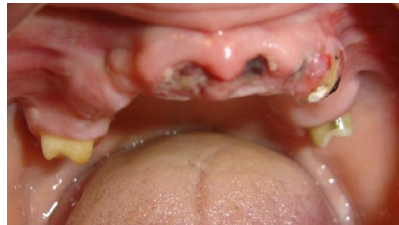### 1-Fase Preprotética

- Motivación de la paciente para revertir su conducta de higiene bucal y tratamiento para la Candidiasis.
- Terapia de raspaje y alisado radicular.

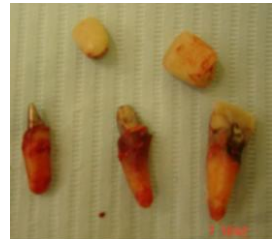- Derivación para tratamiento de osteopenia.
- Eliminación de caries, exodoncias y de trampas de placas.
- Derivación al especialista en Endodoncia para evaluar el pronóstico y estado de los elementos.

El diagnóstico del especialista arroja que los elementos 11, 21 y 22 no son favorables y recomienda la exodoncia, basado en que los retratamientos de conducto, con periodontitis apicales crónicas, no arroja resultados satisfactorios (16,20-22).

- Realización de exodoncia de los elementos 11, 21 y 22 (Fig. 27 y 28).

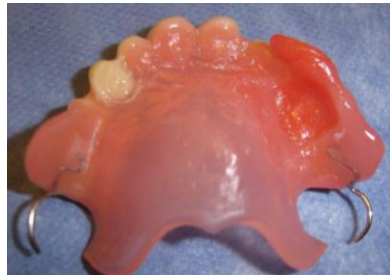

**Fig. 27**

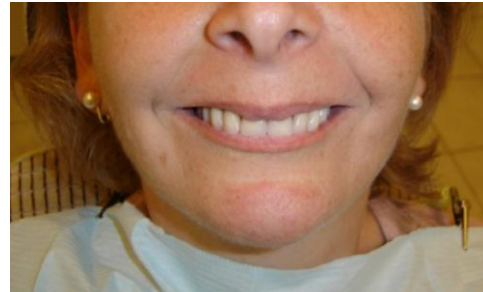

**Fig. 28**

- Colocación de prótesis inmediata provisoria de acrílico (Fig. 29 y 30).



**Fig. 29**



**Fig. 30**

### 2-Fase Protética

Después del análisis a través de los estudios clínicos, radiográficos, tomográficos y encerados de diagnóstico, como así también el grado de reabsorción ósea, el posible número de implantes a colocar, su ubicación y la higiene bucal, se le da a conocer a la paciente los distintos planes de tratamientos. Se le sugiere, como el más apropiado, un plan de rehabilitación bucal consistente en: para el Maxilar Inferior la colocación de una sobredentadura con dos implantes y para el Maxilar Superior una sobredentadura, mediante el uso de coronas telescópicas, un implante y un perno bola.

La paciente aceptó el tratamiento sugerido y se trabajó según el siguiente plan:

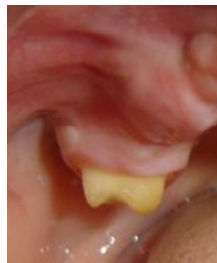- Maxilar Inferior: la ubicación de los dos implantes respecto a las guías quirúrgicas se realizaron a nivel de premolares y caninos por delante del orificio mentoniano. Los

implantes fueron Nobel Biocare Tipo Mk III TiU RP de 3.75x11,5 tanto para el sector izquierdo como para el derecho. El aditamento retentivo utilizado fue Gold cap - Ball abutment.

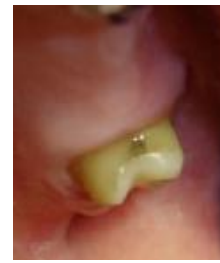Según Misch la colocación de implantes mantiene el porcentaje de nivel óseo, disminuyendo o incluso deteniendo el grado de atrofia alveolar, aumenta la retención y estabilidad de la prótesis. Por consiguiente la falta de apoyo bilateral ha producido una sobrecarga sobre los elementos dentarios anteriores. Se necesita, por lo general, que la sobredentadura tenga total independencia de los dientes naturales (23 y 24). En este caso no se recomienda relacionar la dentición anterior con la sobredentadura.

- Maxilar Superior: TALLADO: Se tallaron los elementos 17 y 27 (Fig. 31 y 32), conforme a los principios básicos de tallado: solidez estructural, retención, estabilidad, preservado de las estructuras y márgenes perfectos (25). Para obtener una reducción del pilar se usó una guía de diseño obtenida a través de los modelos de encerado de diagnóstico. Luego de terminar el tallado se confeccionaron los provisorios, los que van a

proteger al elemento preparado. Las características que deben reunir éstos provisorios son: aislamiento de agresiones físicas y químicas, estabilidad posicional, función oclusal, márgenes bien adaptados, solidez, retención y estética.

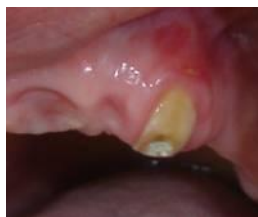

**Fig. 31**  
**ELEMENTO 17**

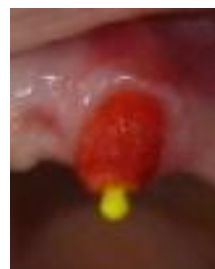

**Fig. 32**  
**ELEMENTO 27**

En el elemento 23 se realizó el tallado para la confección de un perno bola, teniendo en cuenta estudios de resistencia, de elementos tratados endodónticamente y logrando el efecto férula (Fig. 33 y 34) (26). El patrón se realizó en Dura Lay, por método directo en boca, para posteriormente ser colado en cromo-níquel (Fig. 33, 34 y 35) (27).



**Fig. 33**



**Fig. 34**



**Fig. 35**

La ubicación del implante respecto a las guías quirúrgicas se realizó a nivel de premolares (entre zona 14 y 15), teniendo en cuenta la calidad y cantidad de tejido óseo disponible. Se sugirió como lo más apropiado la zona 13, pero era necesario que la paciente accediera a una terapia de regeneración ósea o aumento del reborde alveolar a nivel del canino, situación que la paciente no aceptó. El implante colocado fue Nobel Biocare Tipo Mk III TiU RP de 3.75x11,5 y el aditamento retentivo utilizado Gold cap - Ball abutment.

#### - IMPRESIÓN

La impresión debe reunir los siguientes requisitos: un duplicado exacto del terreno protético preparado, fidelidad de márgenes, suficiente superficie, permitir ver con seguridad la localización y configuración de las líneas de terminación y las estructuras adyacentes. La impresión debe estar libre de burbujas, especialmente, a nivel de las áreas de las líneas de terminación.

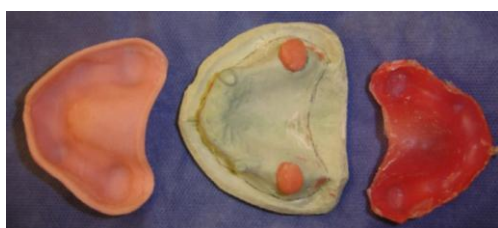Se realizó la impresión con la técnica de cubetas individuales para ambos maxilares. El material utilizado fue poliéter de consistencia regular y liviana (Fig. 36, 37 y 38).

En el maxilar superior se tomó una impresión combinada de pilares dentarios con implante, aplicando la técnica de casquillos individuales para los elementos 17 y 27, y cubeta abierta para la toma de transferencia del implante.

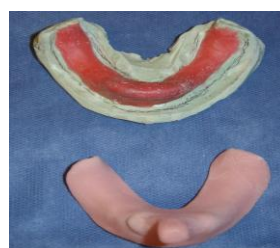Las características del material de impresión influye en la calidad de la impresión final y el objeto que se persigue es la estabilidad dimensional, reproducir detalles del mismo, la viscosidad del material, el tiempo de trabajo y fraguado (28).

El material de impresión utilizado es Impregum Soft. Consiste en un sistema de dos pastas: la pasta base que contiene polímeros de poliéter, rellenos y plastificadores, y la pasta aceleradora que inicia la reacción de la polimerización. Éste material tiene pocos cambios dimensionales, debido, entre otras cosas, a la ausencia de un subproducto en la reacción de endurecimiento (Fig. 39 y 40) (28,29).

Se presenta en distintas consistencias y la característica principal de éste material es su hidrofiliidad inicial (le ayuda a copiar y reproducir detalles precisos, ya sea en un medio ambiente húmedo, como en impresiones subgingivales) y su tixotrópico con un comportamiento snap-set (fluye bajo presión, y se mantiene viscoso en el porta-impresiones/cubeta o alrededor de la preparación).



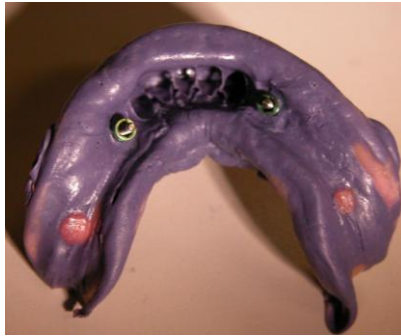**Fig. 36 – cubeta individual Max.Sup.**



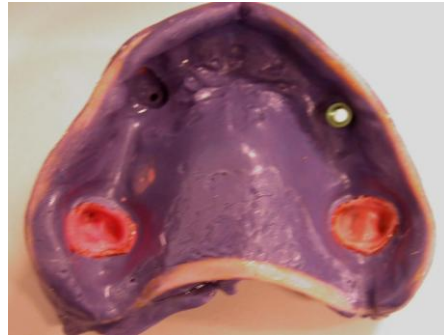
**Fig. 37 – Cubeta Max. Inf.**



**Fig. 38 - Casquillos**



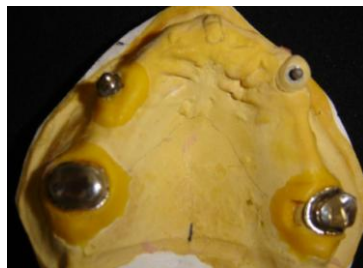**Fig. 39**



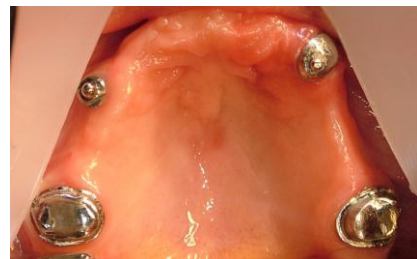**Fig. 40**

### - PRUEBA DE METALES DE LAS COFIAS PRIMARIAS

En las cofias se verificó: la adaptación, la estabilidad y la terminación de los márgenes (Fig. 41 y 42).



**Fig. 41**



**Fig. 42**

### - CEMENTADO DE LAS COFIAS PRIMARIAS

Es importante conocer la correlación entre la estructura, composición y propiedades de los biomateriales de uso dental, así como las indicaciones y aplicaciones de los mismos e identificar el



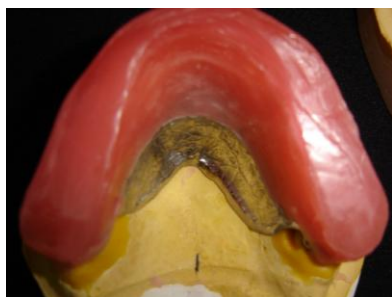mecanismo de funcionamiento de los materiales y también llegar a alcanzar sus propiedades óptimas.

Por ello, es indispensable contar con información específica del comportamiento de los materiales y cómo éstos pueden beneficiar o perjudicar, para así formarse un criterio a la hora de elegir el material más adecuado para el tratamiento dental (30).

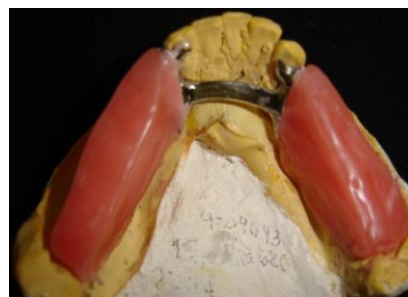Las coronas primarias telescópicas fueron cementadas con 3m ESPE Ketac Cem, que es un ionómero de vidrio tipo cerámico, producto de una reacción ácido base. Las propiedades de éste material son: buena adhesión, liberación prolongada de flúor, mínimos cambios dimensionales durante el fraguado, coeficiente de variación dimensional-térmico (produce mínimas tensiones en la interfase diente-restauración), biocompatible (a pesar de poseer un componente ácido, no presenta reacciones adversas), y buen comportamiento mecánico (31).

**- PRUEBA DE LA ESTRUCTURA DE CROMO-COBALTO**

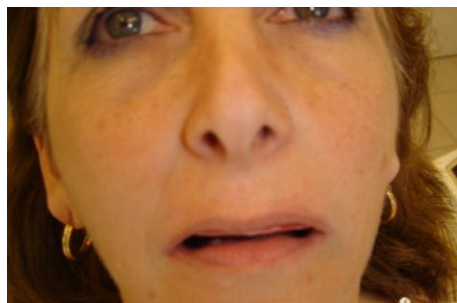
**-RODETES DE MORDIDA**



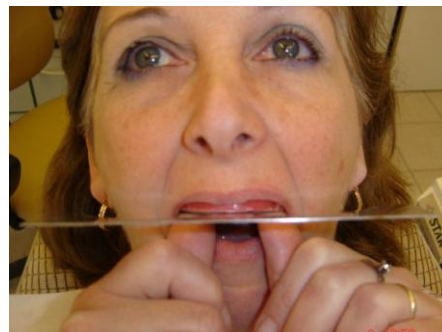**Fig. 43 – Modelo Superior**



**Fig. 44 – Modelo Inferior**

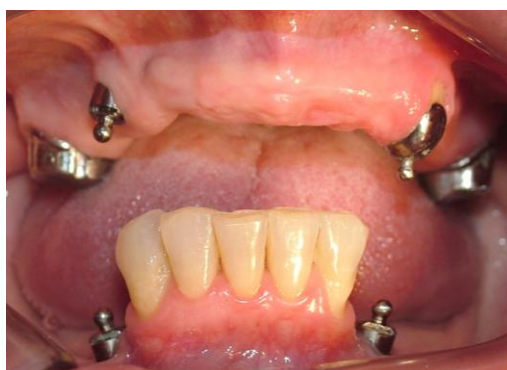

**Fig. 45 – Registro de Mordida Superior**

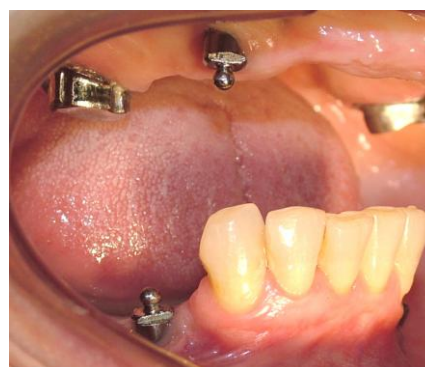

**Fig. 46 – Plano de Fox**

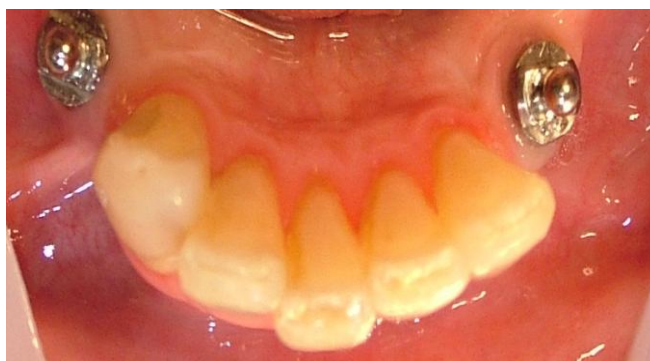**VISTA DE FRENTE Y PERFIL DE LAS CORONAS TELESCÓPICAS**



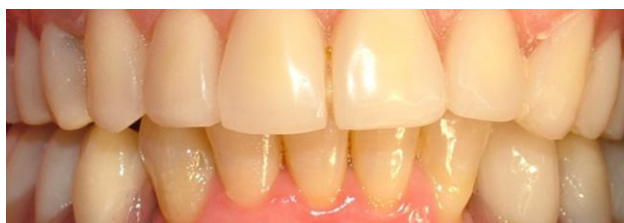**Fig. 47**



**Fig. 48**

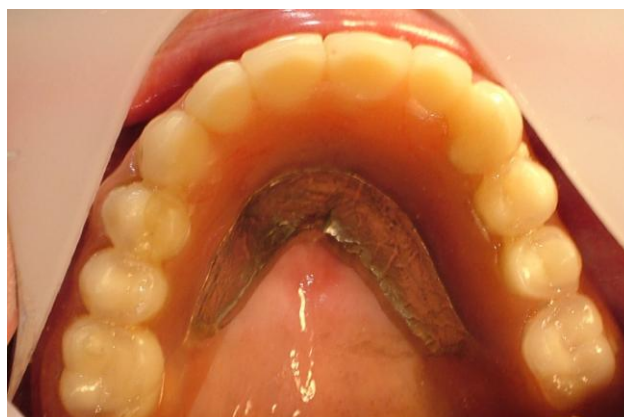

**Fig. 49 - Maxilar Inferior con su Ball-abuttment**



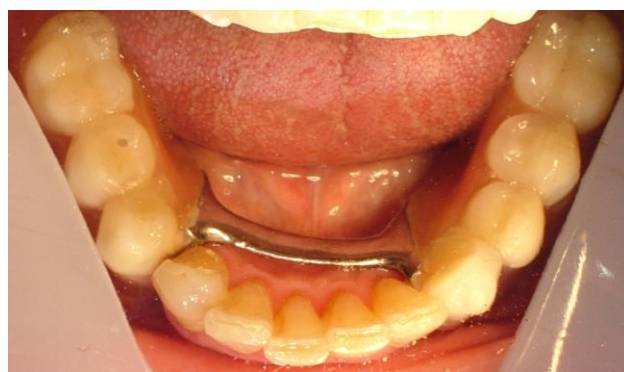
**Fig. 50 – Vista Frente**

**Vista superior**



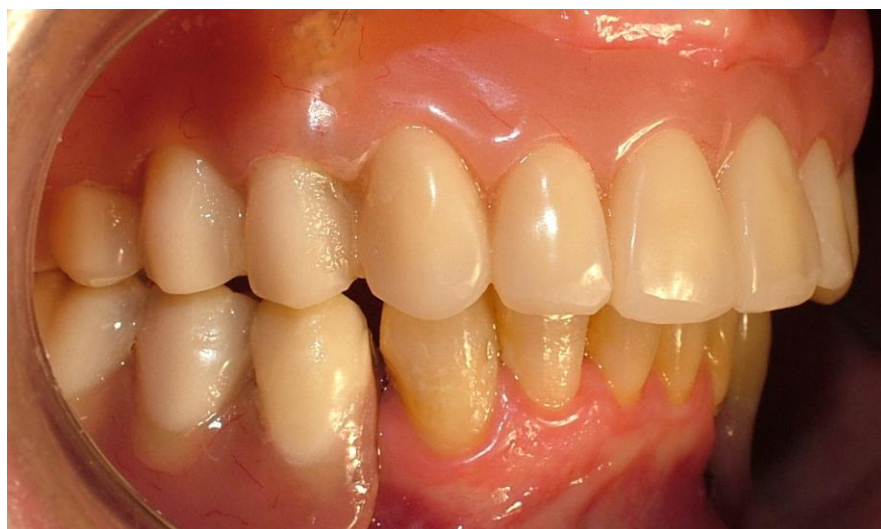**Fig. 51**

**Vista Inferior**



**Fig. 52**

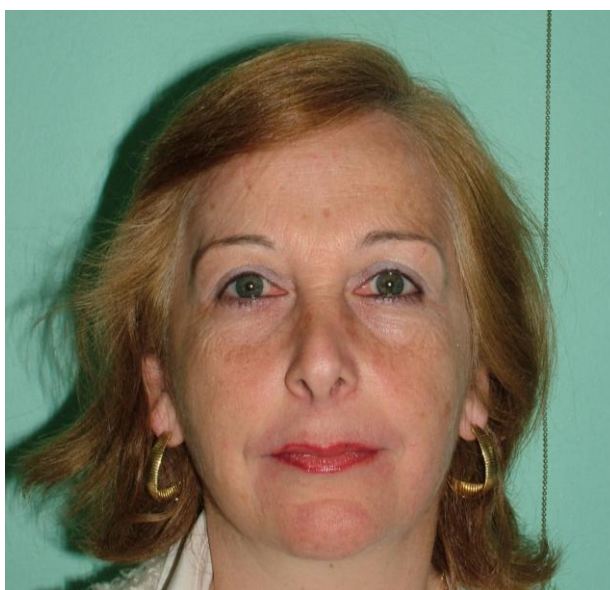
Foto lateral derecho



**Fig. 53**

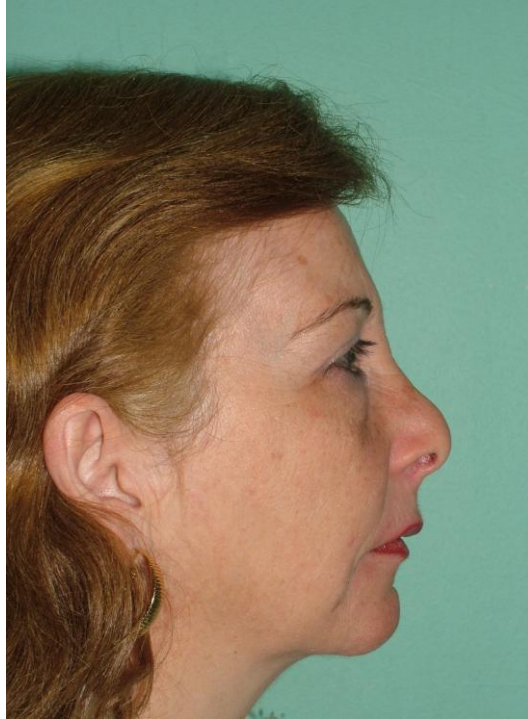VISTA DE LA PACIENTE

FRENTE




**Fig. 54**

**PERFIL**



**Fig. 55**

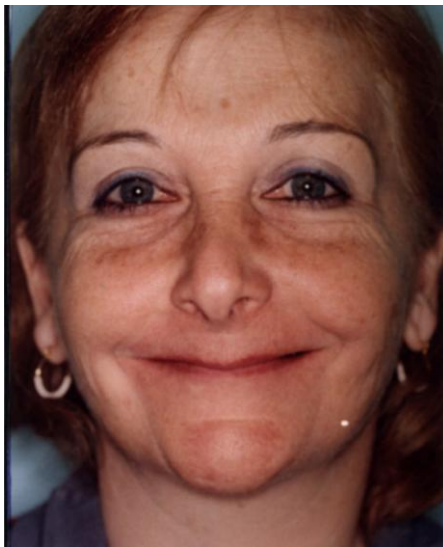**PERFIL 3/4**



**Fig. 56**

**SONRISA**

**ANTES**



**Fig. 57**

**DESPUES**



**Fig. 58**

## CONCLUSIÓN

Es necesario destacar que para hacer factible la rehabilitación bucal de la paciente, fue necesario realizar un exhaustivo estudio sobre el estado de la misma, la realidad que su boca presentaba, las posibles soluciones (técnicas y materiales disponibles).

En el caso de la paciente atendida se realizaron dos tipos diferentes de sobredentaduras:

- implanto-muco-soportada y
- dento-implanto-soportada

Las dos tienen sus ventajas, siendo la principal, el que comparten el mantenimiento del nivel óseo, disminuyendo o incluso deteniendo el grado de atrofia alveolar.

Es importante la selección de raíces con la posición estratégica en el arco para la retención. La conservación de raíces dentales o la colocación de implantes disminuye considerablemente ésta pérdida de hueso.

El uso de sobredentadura dá seguridad al paciente y aún más, cuando presenta elementos retentivos de precisión. El paciente se siente más seguro y sabe que su prótesis se mantendrá en su lugar al hablar, comer, realizar otras actividades que con prótesis totales o convencionales puede existir un desalojo inesperado o indeseado.

Se logró devolverle a la paciente sus distintos planos de oclusión y desclusión, y se restauró la dimensión vertical.

La paciente mejoró la función masticatoria, el aspecto psico-social y su estética.

\*\*\*\*\*

## BIBLIOGRAFÍA

- 1- Fenton, A. The decade of Overdentures (70-80). J. Prosthet Dent 1998 Jan; Vol.79 (1) 31-36.
- 2- Langer, A. J. Prosthet Dent 1981 Jan; 45 (1) : 37-43.
- 3- Langer, Yair. Tooth- supported telescopic prostheses in compromised entitions: A clinical report. The Journal Of Prosthetic Dentistry, August 2000;Volume 84(2).
- 4- Piwowarczyk, A. Prognosis for Abutment Teeth of Removable Dentures: A. Retrospective Study. Journal of Prosthodontics 2007 September-October; volume 16(5):377-382.
- 5- Polansky R. The effect of three different peridontal pretreatment procedures on the success of telescopic removable partial dentures. Journal of Oral Rehabilitation 2003 April; V. 30(4):353-363.
- 6- Wöstmann, B. Long-term analysis of telescopic crown retained removable partial dentures: survival and need for maintenance. J. Dent 2007 Dec;35(12):939-945.
- 7- Saito, M. Stress distribution of abutments and base displacement with precision attachment- and telescopic crown-retained removable partial dentures. Journal Oral Rehabilitation 2003 May; Vol. 30(5):482-487.

- 8- Saito M. Complications and failures in removable partial dentures: a clinical evaluation. *Journal Of Oral Rehabilitation* 2002 Jul; Vol.29(7):627-633.
- 9- Gonda T., Ikebe K., Dong J. y Nokubi T. *Journal Dent Res* 2007 Jul; vol86(7):667.
- 10- Behr M, Hofmann E, Rosentritt M, Lang R, Handel G. Technical failure rates of double crown-retained removable partial dentures. *Clin Oral Investig.* 2000 Jun;4(2):87-90.
- 11- Okeson JP. *Oclusión y afecciones temporo mandibulares.* Mosby Elsevier 5ª ed.; 2003.
- 12- Kulak Y., Arikan A. kazazoglu E. Existence of *Candida albicans* and microorganisms in denture stomatitis patients. *Journal Oral Rehabilitation* 1997;24:788-90.
- 13- Barbeau J., Séguin J., Goulet JP., de Koninck L., Avon SL., Lalonde B., Rompré P., Deslauriers N. Reassessing the presence of *Candida albicans* in denture-related stomatitis. *Oral Surg Oral Med Oral Pathol Oral Radiol Endod* 2003; 95:51-9.
- 14- JM Broadbent, WM Thomsom; R. Poulton. La progresión de las caries dentales y la pérdida de dientes entre la tercera y cuarta décadas de la vida: Un estudio de cohortes de nacimiento. *Caries Res* 2006;40:459-465.



- 15- M. Ando, C. Gonzalez-Cabezas, R.L. Isaacs, G.J. Eckert, G.K. Stookey. Evaluation of Several Techniques for the Detection of Secondary Caries Adjacent to Amalgam Restorations. *Caries Res* 2004;38:350-356.
- 16- Ramachandran Nair, Sjögren Ulf, Figdor David, Sundqvist Göran Persistent periapical radiolucencies of root-filled human teeth, failed endodontic treatments, and periapical scars. *Oral Surg Oral Med Oral Pathol Oral Radiol Endod* 1999 May; 87:617-27.
- 17- Misch, Carl E, *Implantología Contemporánea*. 1ªed.;1995;1:3-17.
- 18- Wactawski-Wende J, Grossi SG, Trevisan M,, Genco RJ, Tezal M, Dunford RG, Ho AW, Hausmann E, Hreshchysym MM. (1996), The role of osteopenia in oral bone loss and periodontal disease; *J. Periodontol*. 2002 Mar;73(3):298-301.
- 19- Dervis E. Oral implications of osteoporosis. *Oral Surg Oral Med Oral Pathol Oral Radiol Endod* 2005 Sep; 100(3):349-356.
- 20- Sundqvist Göran, Figdor David, Persson Sten, Sjögren Ulf, Análisis microbiológico de los dientes con tratamiento endodóntico y no el resultado de re-tratamiento conservador.

Oral Surg Oral Med Oral Pathol Oral Radiol Endod 1998 Enero;  
85:86-937.

- 21- QUINTESENCE 2007 Abril;Volumen 20 Número 4:218-227.  
(Gorni, FG, Gagliani MM. Theoutcom of endodontic retreatment:  
a 2-yr follow-up. J. Endod. 2004;30:1-4).
- 22- QUINTESENCE 2007 Abril;Volumen 20 Número 4:218-227.  
(Kvist T, Reit CD. Results of endodontic retreatmet: a  
randomized clinical study comparing surgical and nonsurgical  
procedures. J. Endod. 1999;25:814-7).
- 23- Misch, Carl E. Implantología Contemporánea. 1ª  
ed.;1995;11:201-221;13:241-255.
- 24- Krennmair G, Weinländer M, Krainhöfner M, Piehslinger E.  
Implant-supported mandibular overdentures retained with ball or  
telescopic crown attachments. Int J Prosthodont. 2006 Mar-  
Apr;19(2):164-70.
- 25- Charle J. Goodacre, Wayne V. Campagni, Steven A. Aquilino.  
Tooth preparations for complete crowns: An art form based on  
scientific principles. The Journal Of Prosthetic Dentistry. 2001  
april:363.
- 26- Philip L.B. Tan, Steven A. Aquilino, David G. Gratton, Clark M.  
Standord, Swee Chian Tan, William T. Johnson, Deborah

Dawson. In vitro fracture resistance of endodontically treated central incisors with varying ferrule heights and configurations. The Journal Of Prosthetic Dentistry. 2005 april; Vol.93(4).

27- Oscar F. M. Benatti, Walter G. Miranda Jr, Antonio Muench. In Vitro and in vivo corrosion evaluation of níkel-chromium- and copper-aluminum-based alloys. 2000 september; Volume 84(3).

28- Lu H, Nguyen B, Powers J. Mechanical properties of 3 hydrophilic addition silicone and polyether elastomeric impression materials. J Prosthet Dent 2004;92(2):151-154.

29- McGivney G, Carr A. McCracken. Prótesis parcial removible. 8va ed. Buenos Aires: Editorial médica-panamericana; 2004:295.

30- Macchi, Ricardo. Materiales Dentales. 3ra. Edición Buenos Aires, Ed. Médica Panamericana;2000.

31- Anusavice, Kenneth J, Phillips ciencia de los materiales dentales. 11ª Ed. Barcelona Editorial Elsevier; 2004:471-483.

\*\*\*\*\*