



UNCUYO
UNIVERSIDAD
NACIONAL DE CUYO

FO
FACULTAD DE
ODONTOLOGÍA

TRABAJO INTEGRADOR FINAL

“ALTERNATIVAS DE TRATAMIENTO PARA MORDIDA
PROFUNDA”

CARRERA DE ESPECIALIZACIÓN EN ORTODONCIA Y
ORTOPEDIA DENTOFACIAL DE LOS MAXILARES

ALUMNA: PAULA CAROLINA GRACIÁ COLOMINA

COORDINADORA DE LA CARRERA: ESQUEMBRE, BEATRIZ

DOCENTE GUÍA: MARISA CHADE

MENDOZA, MARZO 2025

ÍNDICE:

1. RESUMEN	Pag.4
2. INTRODUCCIÓN.....	Pag.5
3. MATERIAL Y METODO.....	Pag.6
4. DEFINICIÓN.....	Pag.6
4.1 SOBREMORDIDA VERTICAL IDEAL.....	Pag.6
4.2 MORDIDA PROFUNDA.....	Pag.7
5. PREVALENCIA.....	Pag.7
6.ETIOLOGÍA.....	Pag.8
6.1 FACTORES NEUROMUSCULARES.....	Pag.8
6.2 FACTORES HEREDITARIOS.....	Pag.9
6.3 CRECIMIENTO Y DESARROLLO.....	Pag.9
7. TIPOS DE MORDIDA PROFUNDA.....	Pag.10
8. CARACTERÍSTICAS GENERALES.....	Pag.10
8.1 CARACTERÍSTICAS INTRAORALES.....	Pag.10

8.2 CARACTERÍSTICAS EXTRAORALES.....	Pag.12
8.3 CARACTERÍSTICAS FUNCIONALES.....	Pag.13
9. DIAGNÓSTICO.....	Pag.13
9.1 TAMAÑO Y POSICIÓN DENTARIA.....	Pag.14
9.2 FACTORES NEUROMUSCULARES.....	Pag.14
9.3 FACTORES ESQUELETALES.....	Pag.15
10. TRATAMIENTO.....	Pag.18
10.1 INTRUSIÓN DE DIENTES ANTERIORES.....	Pag.18
10.1.1 MEDIO TERAPÉUTICOS PARA LA INTRUSIÓN INCISIVA.....	Pag.18
10.2 EXTRUSIÓN DE DIENTES POSTERIORES.....	Pag.22
10.2.1 MÉTODOS PARA LA EXTRUSIÓN DE DIENTES POSTERIORES.....	Pag.22
10.3 INTRUSIÓN Y EXTRUSIÓN COMBINADA.....	Pag.24
10.4 VESTIBULARIZACIÓN DE DIENTES ANTERIORES.....	Pag.25
10.5 MICROIMPLANTES EN EL TRATAMIENTO DE LA MORDIDA PROFUNDA.....	Pag.26
10.6 PROCEDIMIENTOS QUIRÚRGICOS EN EL TRATAMIENTO DE LA MORDIDA PROFUNDA.....	Pag.27
11. RETENCIÓN	Pag.27
12.PRESENTACIÓN DE CASO CLÍNICO.....	Pag. 28
13. CONCLUSIÓN.....	Pag.36

MORDIDA PROFUNDA

1. RESUMEN:

La mordida profunda, también llamada sobremordida profunda, es una alteración compleja del plano vertical facial que debe ser considerada como una manifestación clínica de discrepancias subyacentes, en las cuales intervienen tanto factores genéticos como ambientales. Estas discrepancias pueden afectar las estructuras dentoalveolares, esqueléticas o ambas. Una identificación precisa de sus características es fundamental para lograr un diagnóstico acertado que permita establecer un plan de tratamiento adecuado.

El presente trabajo final tiene como propósito integrar un conocimiento general sobre esta discrepancia vertical a través de una revisión bibliográfica, con especial enfoque en el diagnóstico, la evaluación de los factores etiológicos y las características generales de la mordida profunda, así como las diferentes alternativas de tratamiento. Además, se presenta un caso clínico tratado en la V cohorte de la Especialidad de Ortodoncia y Ortopedia dentofacial de los maxilares de la Facultad de Odontología de la Universidad Nacional de Cuyo, que complementa y ejemplifica los conceptos abordados en la revisión.

Palabras clave: mordida profunda, sobremordida, control vertical

ABSTRACT:

Deep bite is a complex alteration of the facial vertical plane that should be considered a clinical manifestation of underlying discrepancies, involving both

genetic and environmental factors. These discrepancies can affect dentoalveolar, skeletal structures, or both. A precise identification of its characteristics is essential to achieve an accurate diagnosis that allows for the establishment of an appropriate treatment plan.

This final paper aims to integrate general knowledge about this vertical discrepancy through a literature review, with a special focus on diagnosis,

evaluation of etiological factors, and the general characteristics of deep bite, as well as the different treatment alternatives. Additionally, a clinical case treated in the Orthodontics Specialty Program at the National University of Cuyo is presented, complementing and exemplifying the concepts discussed in the review.

Keywords: deep bite, overbite, vertical control

2. INTRODUCCIÓN

Según Graber, la mordida profunda se refiere a un estado de sobremordida vertical aumentada, en el que la distancia entre los bordes incisales dentales superiores e inferiores es excesiva.¹

Este entrecruzamiento dental es denominado overbite o sobremordida vertical y tiene una norma de 2 mm. Esta alteración vertical está comúnmente asociada a una alteración sagital entre las arcadas superior e inferior. Además, debido a la oclusión incorrecta, la mordida profunda predispone a la enfermedad periodontal, tensión excesiva, trauma, problemas funcionales y bruxismo.² Debido a la profundidad de la mordida y a la excesiva distancia interoclusal son frecuentes los problemas funcionales que afectan a los músculos temporales, maseteros y pterigoideos laterales, ocasionando que el cóndilo se desplace hacia atrás y hacia arriba en la fosa articular.^{2,3} Las características clínicas de los pacientes portadores de sobremordida frecuentemente son: un tipo de cara braquicefálico, tercio inferior y dimensión vertical disminuida, perfil convexo, retroinclinación dental, overbite aumentado, trauma en mucosa palatina, hiperplasia gingival en el arco inferior, plano oclusal disminuido y tendencia a un crecimiento hipodivergente.^{1,4,3,5}

3. MATERIAL Y MÉTODO

En esta sección se describe la metodología utilizada para la elaboración de este trabajo de investigación, que consiste en una revisión bibliográfica sobre las diferentes técnicas de tratamiento de la mordida profunda. Este análisis incluye la etiología, características, diagnóstico y alternativas terapéuticas, con el objetivo de proporcionar una base teórica fundamentada en la evidencia científica disponible.

Para la recopilación de información, se consultaron libros de ortodoncia y ortopedia, artículos científicos, tesis y otros trabajos de investigación. Las fuentes se obtuvieron de bases de datos reconocidas, tales como Medline, Google Académico, SciELO y Scribd. Además, se realizó una búsqueda en la biblioteca de la Sociedad Argentina de Ortodoncia, de donde se seleccionaron diversos artículos relevantes para el tema de estudio.

La estrategia de búsqueda se basó en el uso de descriptores específicos y palabras clave, incluyendo: “mordida profunda”, “overbite” y “control vertical”. Estos términos permitieron la identificación y selección de literatura relevante para el desarrollo de la investigación.

4. DEFINICIÓN

Las alteraciones oclusales en el plano vertical son comunes de encontrar en la consulta ortodóntica. Sus dos formas de manifestarse son: la mordida abierta y la sobremordida profunda. Esta última es el tema de este trabajo.

4.1 SOBREMORDIDA VERTICAL IDEAL

Es la relación interoclusal normal en el plano vertical, puede variar entre 2 a 4mm, o representar entre el 5 y el 25% de la superposición de los incisivos mandibulares por los incisivos maxilares.¹ Chaconas valora la sobremordida en porcentaje y menciona que existe una sobremordida normal cuando aproximadamente el 20% de la superficie labial de los incisivos inferiores está cubierta por los incisivos superiores. Este resalte dental es denominado overbite o sobremordida vertical.¹




Fig. 1: Zonas de la sobremordida vertical. De 5% a 25% es normal (color amarillo). 25% a 40% es una sobremordida vertical aumentada (color naranja). Mayor de 40% es una sobremordida vertical excesiva (color rojo). A. Vista Frontal. B. Vista lateral.¹

4.2 MORDIDA PROFUNDA

Es la relación interoclusal en el plano vertical que se manifiesta de forma aumentada. Es un problema de origen esquelético o dental que afecta el entrecruzamiento vertical de las coronas de los incisivos superiores con los inferiores, superando un 50% de superposición.⁷ Según Nanda, una superposición mayor de 40% debe considerarse "excesiva" (sobremordida profunda), debido a los efectos potencialmente negativos sobre la salud de las estructuras periodontales circundantes y de la articulación temporomandibular.⁶

Moyers define como sobremordida excesiva a una combinación de rasgos esqueléticos, dentales y neuromusculares que resultan en una superposición vertical excesiva en la región incisiva.⁸

5. PREVALENCIA

El aumento de la sobremordida es altamente prevalente en la población general. Aproximadamente el 50% de los adolescentes blancos no hispanos en los Estados Unidos presentan una sobremordida mayor que 4 mm, y más del 10% de ellos presentan una sobremordida mayor que 6mm. A pesar de esta elevada prevalencia, la mordida profunda no se considera como una maloclusión específica y se halla ligada frecuentemente a discrepancias en el plano sagital, con especial atención a la maloclusión Clase II División 1 y División 2.

Una sobremordida profunda es una maloclusión comúnmente encontrada en la

consulta de ortodoncia. Sobremordidas profundas graves (sobremordida ≥ 5 mm) se observan en casi el 20% de los niños y el 13% de los adultos, representando aproximadamente el 95,2% de los problemas oclusales verticales.⁹

6.ETIOLOGÍA

A continuación, se analizan los principales factores involucrados en la aparición de la mordida profunda, desde el papel del sistema neuromuscular en la posición dentaria y el crecimiento esquelético, hasta la influencia de la genética y los patrones de desarrollo óseo.

6.1 Neuromusculares

Las relaciones esqueléticas y dentales están condicionadas e íntimamente relacionadas con la forma y función del sistema neuromuscular.

- Músculos de los labios y de la lengua:

Estos controlan la posición e inclinación de las piezas dentarias y determinan el tipo de resalte, tanto horizontal como vertical; si existe una alteración en las fuerzas que ejercen, se presentará una maloclusión.

- Músculos masticadores:

El incremento de la fuerza de los músculos masticadores puede causar intrusión de los molares y crecimiento de la zona alveolar anterior. Los músculos masetero y pterigoideo medial (considerados músculos de la cadena vertical posterior) están relacionados con la altura facial posterior y la altura de la rama, y su potencia tiene una relación inversa con los ángulos goníaco y del plano mandibular. Cuando estos músculos son más grandes y se ubican anteriormente sobre la mandíbula, generan fuerzas que promueven la intrusión de los molares y la extrusión de los incisivos, favoreciendo el crecimiento horizontal y contribuyendo al desarrollo de mordidas profundas de origen esquelético.¹⁰

Por el contrario, cuando los músculos de la cadena vertical posterior son más pequeños y menos potentes, las fuerzas ejercidas por el masetero favorecen el crecimiento vertical, dando como resultado un patrón facial hiperdivergente y mordidas abiertas de naturaleza esquelética. Esto se asocia con ángulos goníacos grandes y una mayor altura facial anterior.

Aunque se ha establecido una relación entre el patrón facial vertical y las fuerzas oclusales, la controversia persiste sobre si las fuerzas de mordida reducidas causan patrones faciales hiperdivergentes o si son el resultado de ellos. En individuos con enfermedades neuromusculares, como la distrofia miotónica, se observan fuerzas oclusales más bajas y patrones de crecimiento hiperdivergente, mientras que las fuerzas de mordida más fuertes están asociadas con patrones hipodivergentes.¹⁰

6.2 Hereditario

La presencia de maloclusiones ha sido asociada con factores genéticos, ya que ciertas anomalías pueden ser heredadas. Sin embargo, su desarrollo no depende exclusivamente de la herencia, sino que está fuertemente influenciado por factores ambientales, tanto generales como locales. Hábitos orales, maduración biológica adecuada y funciones endocrinológicas y emocionales juegan un papel clave en la configuración del crecimiento craneofacial. Por lo tanto, este proceso es multifactorial, resultado de la interacción entre la genética y el entorno.¹¹

6.3 Crecimiento y desarrollo

El proceso de crecimiento influye en la etiopatogenia de algunas maloclusiones. Esto debe ser considerado a la hora de planificar un tratamiento ortopédico u ortodóncico.

Durante el proceso de crecimiento mandibular se observan varios fenómenos, entre ellos el descenso de la fosa glenoidea y el crecimiento del cartílago hialino del cóndilo. Este último tiene un crecimiento hacia arriba y hacia atrás, que se manifiesta en un movimiento hacia adelante y hacia abajo del cuerpo mandibular.²⁷

Durante el primer año de vida, el crecimiento se hace en toda la extensión de la mandíbula por aposición de hueso. Después se limita a determinadas áreas: el proceso alveolar, el borde posterior de la rama ascendente y la apófisis coronoides, mediante el tipo de crecimiento llamado intramembranoso.²³ Por su parte, el cartílago condilar seguirá dirigiendo el crecimiento hasta después de los 20 años, mediante el tipo de crecimiento denominado endocondral.²⁷

La relación entre la dirección del crecimiento del cóndilo y la forma resultante de la cara puede explicarse así: cuando el crecimiento del cóndilo es principalmente vertical la rama ascendente aumenta su dimensión vertical y la mandíbula sufre una rotación que impulsa el cuerpo hacia adelante; la cara se caracterizará por

un aumento en la dimensión vertical posterior y un ángulo goníaco cerrado; si el crecimiento del cóndilo es mayor en sentido sagital, la rama se desarrollará menos y la mandíbula tendrá un movimiento de rotación hacia atrás con aumento vertical de la dimensión anterior de la cara.²⁷

7. TIPOS DE MORDIDA PROFUNDA

- Mordida profunda dentaria:

Es aquella en la que se presenta una erupción excesiva de los incisivos, una infraerupción de los molares, o ambas características simultáneamente, sin tener una alteración vertical de la relación intermaxilar.

- Mordida profunda esquelética:

Este tipo de maloclusión, que también se manifiesta con mordida profunda dentaria, se da en situaciones en que la mandíbula se posiciona hacia arriba y adelante, la altura facial anterior está disminuida, y la altura facial posterior aumentada.¹⁴

8. CARACTERÍSTICAS GENERALES

Las características generales de la mordida profunda pueden estudiarse en sus aspectos intraorales, extraorales y funcionales.

8.1 Intraorales:

Se consideran tres aspectos:

- **Análisis de las arcadas dentarias:**

Dado que hay una relación entre la sobremordida y las alteraciones de la morfología de los arcos es frecuente encontrar las siguientes características:

-Arcada Superior: En general se presenta una arcada superior bien desarrollada y en ocasiones con un exceso de crecimiento posteroanterior; la zona anterior se puede presentar ligeramente deprimida.

-Arcada Inferior: Frecuentemente es morfológicamente normal y revela signos característicos de lingualización y apiñamiento de los incisivos inferiores¹⁵

• **Análisis de las relaciones entre arcadas:**

La sobremordida profunda puede acompañar a cualquier relación sagital entre los arcos dentarios, aunque está más relacionada con determinadas alteraciones.

-Relación Sagital: Se determina tomando en cuenta la relación de las piezas intermaxilares, en especial la de los molares y los caninos. Los pacientes con sobremordida profunda presentan frecuentemente los dientes mandibulares en una posición distal con respecto a los maxilares (Clase II) ^{1,12,13}

-Relación vertical: La profundidad en la relación vertical tiene un alto margen de variabilidad y por lo general, cuando el overbite está aumentado los incisivos se encuentran extruidos y los molares pueden encontrarse intruidos.¹

• **Análisis dental en mordidas profundas:**

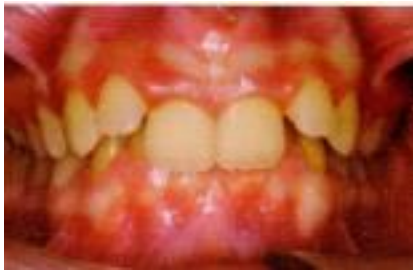La alteración en los ejes de los elementos dentarios es una de las observaciones más frecuentes en las sobremordidas profundas. Puede darse en diferentes sectores:

-Linguoversión de los cuatro incisivos superiores con los caninos hacia mesial y vestibularizados ²

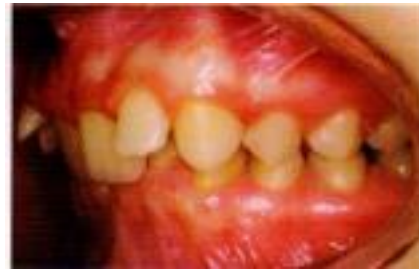-Linguoversión exclusiva de los incisivos centrales superiores con labioversión de los incisivos laterales y los caninos alineados dentro de la arcada.

-Linguoversión de las seis piezas anteriores superiores.

-Los molares están en relación clase I o en clase II de Angle y comúnmente en esta maloclusión se encuentran intruídos.¹⁵



2



3

Fig. 2: anomalía de Clase II con mordida profunda y linguoversión exclusiva de los incisivos centrales superiores vista de frente. Fig. 3: vista de perfil.¹⁰

8.2 Extraorales:

Los aspectos extraorales a considerar son: el tipo de perfil y el patrón esquelético

- **Tipo de perfil:** Los pacientes con mordida profunda suelen presentar un perfil facial cóncavo, con un tercio inferior reducido en comparación con el tercio medio de la cara. El espacio interlabial es, con frecuencia, 0mm, los labios comúnmente se encuentran en retrusión con respecto al plano estético y puede observarse redundancia labial. Generalmente, presentan una tonicidad muscular aumentada y un surco mentolabial acentuado.¹⁰
- **Patrón esquelético:** La estructura facial que se corresponde con la sobremordida se caracteriza por un ángulo del plano mandibular muy pequeño (tendencia al paralelismo con el plano de Frankfort) y valores de ángulos goníacos menores a la norma que indican una configuración mandibular más cuadrada y con una rotación en sentido anterior. Generalmente se corresponde con patrones braquifaciales. Este patrón esquelético se manifiesta también con una sobremordida dentaria. Por lo general estas maloclusiones se asocian a un crecimiento horizontal e hipodivergente y una cara cuadrada con aumento en los diámetros transversales. Si bien esta asociación es muy frecuente, no todos los pacientes portadores de sobremordidas dentarias están vinculados a un

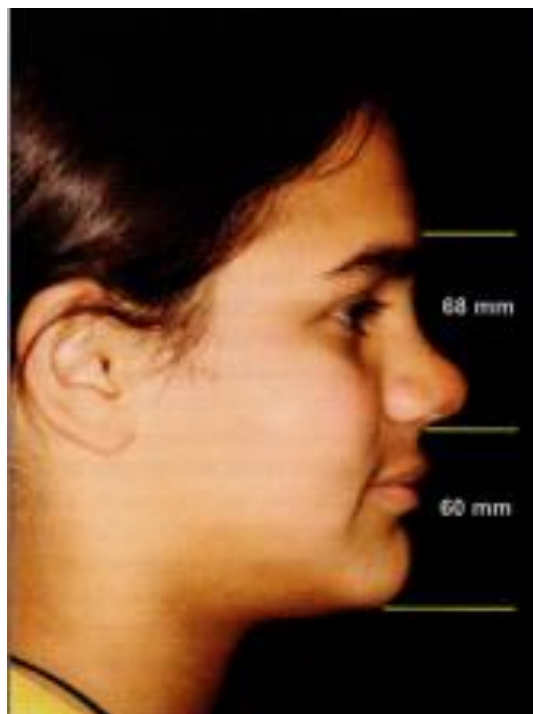


Fig. 4: Paciente braquifacial con tendencia a la disminución del tercio inferior de la cara y una posición avanzada del mentón. ¹⁰

8.3 Funcionales:

Este tipo de maloclusión condiciona a una patología traumática en la edad adulta ya que la presencia de la sobremordida sobrecarga las fuerzas oclusales con grave riesgo para la integridad periodontal. Por este sobrecierre vertical y la limitación de los movimientos de lateralidad, el paciente también es más proclive a presentar alteraciones a nivel de la ATM, esto es debido a que la erupción lingualizada de los incisivos centrales fuerza a un distalamiento de la mandíbula y de los cóndilos más allá de la relación céntrica^{3,16}

9. DIAGNÓSTICO

El diagnóstico de la mordida profunda implica analizar varias características que pueden ser de origen dentario, neuromuscular o esquelético:

9.1 **Tamaño y posición dentaria:**

Las sobremordidas causadas por malposiciones dentarias son más fáciles de manejar en comparación con aquellas en las que, además de la malposición, se agrega una discrepancia tamaño diente-tamaño maxilar.

9.2 **Factores neuromusculares:**

La evaluación de estos factores permite identificar patrones disfuncionales que pueden afectar la oclusión, el crecimiento craneofacial y la estabilidad de los resultados ortodóncicos. Además, alteraciones en la actividad neuromuscular pueden estar asociadas con trastornos temporomandibulares y afecciones posturales.²³

Algunos métodos de evaluación muscular son:

- Exploración Clínica

La palpación de los músculos masticatorios permite detectar hipertrofia, dolor o asimetrías en la función muscular. También se evalúa la tonicidad de los músculos periorales y la posición de reposo de la lengua.²³

- Electromiografía (EMG)

La electromiografía de superficie es una herramienta útil para analizar la actividad eléctrica de los músculos masticatorios y orofaciales. Permite identificar hiperactividad o disfunción muscular, lo que ayuda a determinar si una maloclusión tiene un origen neuromuscular.²³

- Análisis Funcional

Se evalúan patrones de deglución, masticación, fonación y respiración para detectar hábitos orales disfuncionales, como empuje lingual o interposición del labio inferior. Estos factores pueden alterar la función muscular y afectar el desarrollo de la oclusión.²³

- Evaluación Postural

Existe una relación entre la función neuromuscular orofacial y la postura corporal. Se analizan la posición de la cabeza, el equilibrio mandibular y la postura cervical para identificar posibles compensaciones musculares.²³

9.3 **Factores esqueléticos:**

Cuando la sobremordida es atribuida a rasgos esqueléticos, el tratamiento se vuelve más complicado.

Por esta razón el análisis cefalométrico es crucial, lo que permitirá determinar el origen esquelético de la sobremordida.¹⁰

Uno de los parámetros tomados para el diagnóstico cefalométrico es el cefalograma de Ricketts, en el cual las medidas más útiles para definir forma, tamaño mandibular, posición mandibular y relación intermaxilar vertical, son:

- Eje facial

Es el ángulo formado por la intersección del plano nasion-basion (Ba-Na) con el plano pterigoideo- gnation (Pt- Gn). Se mide el ángulo posterior. La norma clínica es de $90^\circ \pm 3^\circ$. Expresa la dirección de crecimiento del mentón. Cuando el eje facial está "abierto" el paciente tiende a un biotipo dolicofacial y cuando el eje está "cerrado" tiende a braquifacial.¹⁰

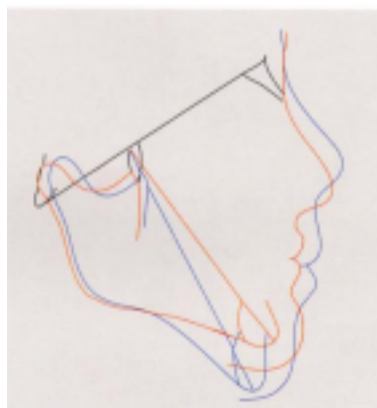


Fig.5: eje facial abierto (color azul) y eje facial cerrado (color rojo)¹⁰

- Profundidad facial

Es el ángulo formado por la intersección del plano facial Na-Po (nasion-

pogonion) y el plano de Frankfort. Indica la posición del pogonion en el plano sagital. Norma clínica: $87^\circ \pm 3^\circ$. La profundidad facial aumentada indica una posición adelantada del Po, característica del biotipo braquifacial. Su disminución implica una retrusión, que se asocia a un patrón dolicofacial.¹⁰

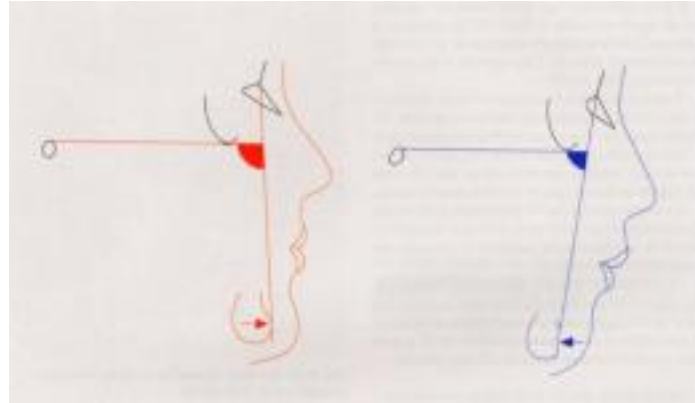


Fig. 6: profundidad facial aumentada (color rojo) y disminuida (color azul)¹⁰

- Ángulo del plano mandibular

Es el ángulo formado por la tangente al borde inferior de la mandíbula y el plano horizontal de Frankfort. La norma es $26^\circ \pm 4^\circ$. Cuando este ángulo es mayor que la norma, se está en presencia de un paciente dolicofacial con musculatura débil y tendencia a la mordida abierta. Los biotipos braquifaciales con musculatura potente, que comúnmente se asocian a la mordida profunda, tienen valores menores.¹⁰

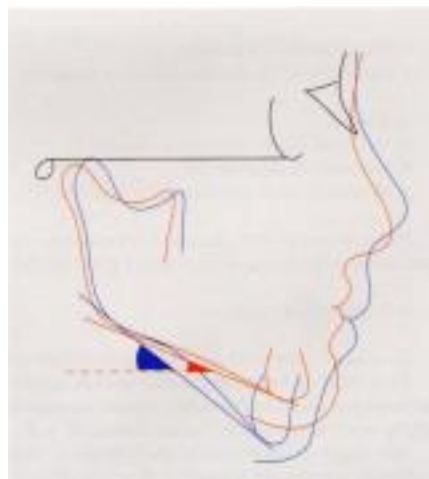


Fig. 7: ángulo aumentado (color azul), ángulo disminuido (color rojo)¹⁰

- Altura facial inferior

Es el ángulo que forma la línea Xi-ANS (espinas nasal anterior) con el eje del cuerpo mandibular (Xi-Pm). Xi es el punto "centro de la rama mandibular". La norma es de 47° . Indica la relación vertical entre los maxilares. Un ángulo mayor que la norma indica a un patrón dolicofacial con musculatura débil y, a la inversa, valores menores indican patrones braquifaciales, con musculatura fuerte, y generalmente con sobremordida profunda.¹

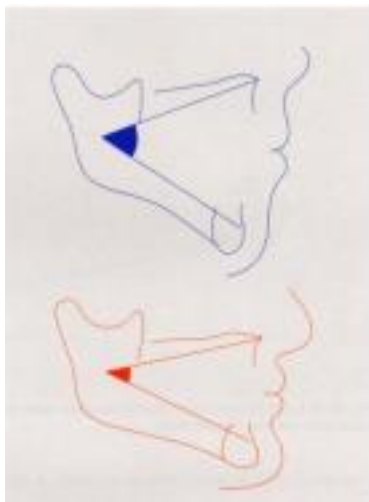


Fig. 8: Altura facial inferior en un patrón dólico (color azul) y braquicefálico (color rojo)¹⁰

- Arco mandibular

Está formado por la intersección del eje condilar (Dc-Xi) con la prolongación distal del eje del cuerpo mandibular (Xi-Pm). Describe la forma de la mandíbula. Un ángulo grande indica una mandíbula fuerte y cuadrada, característica del patrón braquifacial. Un ángulo menor representa una mandíbula con rama corta, forma obtusa y un patrón de crecimiento vertical (dolicofacial)¹⁰

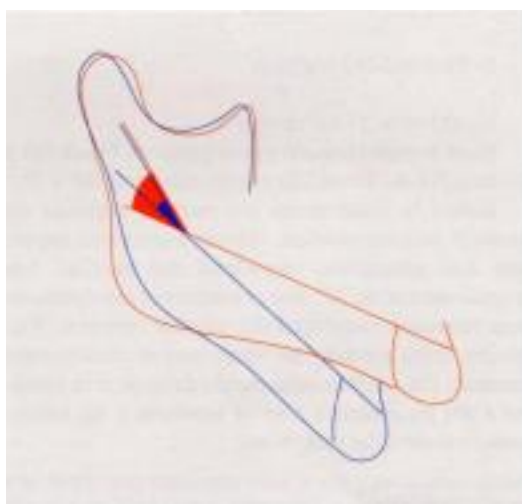


Fig.9: Arco mandibular aumentado en una mandíbula braquifacial (color rojo) y disminuido en una dolicofacial (color azul).¹⁰

10. TRATAMIENTO

La sobremordida profunda se puede limitar a la zona dentoalveolar o estar acompañada de un compromiso esquelético, como ya se explicó en los apartados de diagnóstico y factores asociados; el tratamiento siempre dependerá de la zona afectada.¹⁶ La corrección de la mordida profunda dentoalveolar se puede obtener mediante la intrusión de los dientes anteriores, extrusión de los dientes posteriores o una combinación de ambas. La extrusión de los dientes posteriores puede ser el tratamiento de elección en los pacientes en crecimiento si se desea aumentar la altura facial inferior o la convexidad facial.¹⁹

En cuanto a los medios terapéuticos de elección para la intrusión de dientes anteriores, se pueden utilizar aparatologías como el arco utilitario o el arco de Burstone, como así también la colocación de los brackets más hacia incisal.³

A continuación, serán explicados los métodos más comunes en la práctica ortodóntica para tratar la mordida profunda:

10.1 Intrusión de los dientes anteriores:

Estos movimientos deben hacerse previamente a la corrección sagital, porque las alteraciones en el plano vertical dificultarían o impedirían los movimientos sagitales.¹⁹

10.1.1 Medios terapéuticos para la intrusión de incisivos:

-Arco utilitario:

Estos arcos son una buena opción en la nivelación de la curva de Spee, ya que, si se utilizan arcos continuos, predominan los efectos extrusivos de los sectores laterales y posteriores, con mínimos efectos de intrusión anterior.¹⁹

Si, por la magnitud de la sobremordida o por las características biotipológicas del paciente, la planificación del tratamiento exige la intrusión de los sectores anteriores, se recurre al arco utilitario en el comienzo de la segunda fase de tratamiento ya que se obtienen buenos resultados en el manejo vertical del sector anterior sin compromiso del sector posterior y son indicados prácticamente como rutina en la corrección de sobremordidas profundas.¹⁹

Al ser un arco que trabaja en tres sectores al mismo tiempo, se debe tener en

cuenta que cualquier activación que se realice va a tener efectos de acción reacción, que deben ser neutralizados de manera de lograr sólo los movimientos deseados.¹⁹

Cuando se colocan arcos seccionales hasta el segundo molar, se logra triplicar la superficie de anclaje en el sector posterior. Esto constituye un excelente método de estabilización de los sectores laterales.¹⁹

A partir de esto, se puede intruir el sector anterior sin respuestas negativas de los molares, evitando contactos prematuros.¹⁹

El arco utilitario fue diseñado por Ricketts, quien lo propuso en una aleación especial conocida como "Elgiloy de punta azul", en un calibre .016X.016, usado en brackets con ranura (slot) .018. Actualmente se construye en "Elgiloy de punta azul" o en acero calibre .016" x .022" o .019" x .019", para brackets slot .022. Si se usara con alambre .016" x .016" en brackets con slot .022 se comportaría como un alambre redondo y no transmitiría torque en el sector anterior.¹⁹

El segmento anterior incluye 2 o 4 incisivos, por distal de los incisivos laterales el arco se desvía y pasa por gingival de caninos y premolares. Los tubos auxiliares de los molares están destinados a alojar los extremos del arco utilitario a los cuales se les hace un tip-back de 45° para activarlo.¹⁹

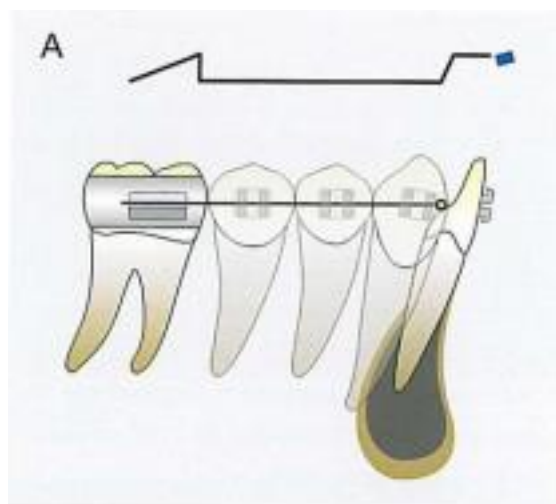


Fig. 10: Arco utilitario de Ricketts con tip-back de 45° y torque ridículo- vestibular¹⁹

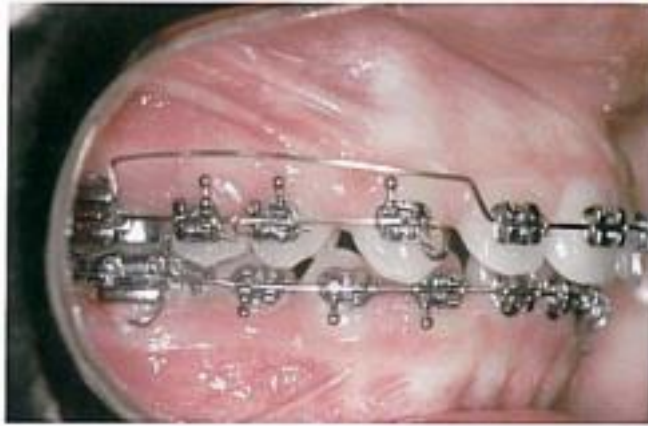

Fig. 11: Arco utilitario de intrusión superior¹⁹

Arco de Burstone:

Burstone introdujo en 1977 una técnica de intrusión de los dientes anteriores como una opción para la corrección de la mordida profunda.²¹ Este arco de intrusión está construido por tres partes:

- Una unidad de anclaje posterior formada por segmentos de alambres rígidos que unen los molares con los premolares y/o caninos y el empleo de un arco transpalatino, esto con la intención de actuar como unidad de anclaje.
- Un segmento anterior de alambre rígido que se inserta en el slot de los brackets sobre los dientes que serán intruídos.
- El arco propiamente de intrusión, que se basa en el principio de un cantiléver, donde se aplican fuerzas intrusivas sin la presencia de un momento resultante en los incisivos. Este arco de intrusión es construido con alambre rectangular de aleación de titanio molibdeno (TMA) de 0,017" x 0,025. El arco se activa de tal forma que la porción incisal quede alejada de la región gingival de los incisivos centrales; cuando es amarrado al segmento anterior de alambre se genera una fuerza intrusiva. Se deben tener consideraciones respecto al punto

de aplicación de la fuerza. El arco de intrusión no se coloca en el slot de los brackets. Simplemente se liga al arco principal, evitando los efectos adversos de segundo y tercer orden, como las inclinaciones laterales de las raíces, generando pérdida del paralelismo radicular y la inclusión de torques desfavorables a los dientes. Se debe tener en cuenta que el centro de resistencia (CR) de los incisivos se encuentra entre el tercio coronario y el tercio medio radicular. Esto condiciona la forma de realizar la aplicación de la fuerza. Si el arco de intrusión se liga en la zona mesial de los incisivos centrales, el sistema de fuerzas generará una intrusión, mientras el momento causará una inclinación anterior de la corona y un movimiento lingual de las raíces. Este sistema de fuerzas no es completamente efectivo, sin embargo, en algunos casos como en las maloclusiones Clase II división 2, este será un movimiento completamente favorable para los incisivos centrales, ya que ayudará a corregir las inclinaciones de estos dientes. Si el requerimiento es de una intrusión pura, el arco deberá ser ligado al arco principal por distal a los incisivos laterales, así la línea de acción de la fuerza pasa a través del centro de resistencia de los incisivos, resultando en un movimiento de intrusión más efectiva debido a que no se producen efectos adversos por el momento generado.²⁰

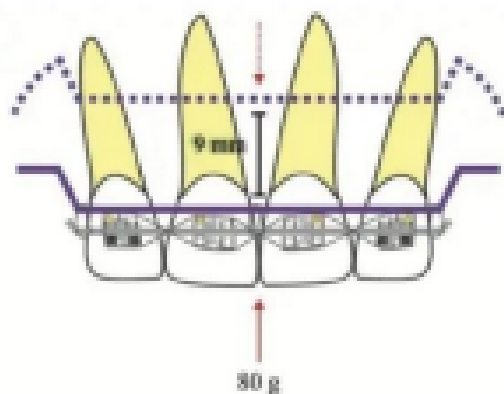


Fig.12: Esquema ilustrativo de parte del arco de intrusión. una activación del arco de 9 mm generará una fuerza de 80 g²¹

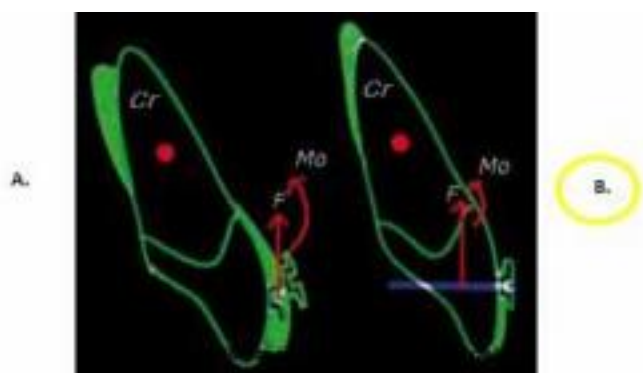


Fig.13: Intrusión relativa de incisivos. A. La aplicación de la fuerza intrusiva por vestibular del centro de resistencia (CR), produce la inclinación de los incisivos. B. Al desplazar el punto de aplicación de la fuerza más cerca al CR, la tendencia a la inclinación vestibular se reduce.¹⁸

10.2 Extrusión de los dientes posteriores superiores y/o inferiores:

Este mecanismo de corrección de las sobremordidas profundas está indicado en los casos en los que se requiere aumentar la altura facial inferior. Puede elegirse esta alternativa en:

- Pacientes en crecimiento; con altura facial anteroinferior disminuida, hipodivergencia, curva de Spee aumentada, exposición de incisivos en reposo adecuada o disminuida, y labios redundantes.¹⁸
- Pacientes adultos; su aplicación es limitada debido a la mayor dificultad para lograr el movimiento extrusivo verdadero de los dientes posteriores, ya que la fuerza de los músculos elevadores puede llegar a comprometer la estabilidad. En estos casos es necesario utilizar fuerzas que superen los 100 grs. por lado, mediante el uso de elásticos intermaxilares, arcos de curva reversa o arcos de extrusión. Se apela a la combinación de opciones terapéuticas para poder generar la extrusión de dientes posteriores.

10.2.1 Medios terapéuticos para la extrusión de dientes posteriores:

Uno de los dispositivos más utilizados para lograr extrusión de los molares es el plano de mordida o plano de levante de altura.

- Plano de mordida:

Controla la erupción de los dientes anteriores, mientras provee el espacio para la extrusión de los dientes posteriores y de esta manera genera la rotación postero-mandibular, lo que favorece la nivelación de la curva de Spee y el aumento de la altura facial inferior de la cara. Como efecto colateral,

generalmente beneficioso, se da una intrusión relativa de los incisivos inferiores.¹⁸ Este dispositivo se confecciona con acrílico y su altura tiene que ser suficiente para provocar una separación en la zona posterior de aproximadamente 2 a 3 mm.²⁸ Debe ir soldado o encastrado en las cajas palatinas de las bandas de los primeros molares.²⁸

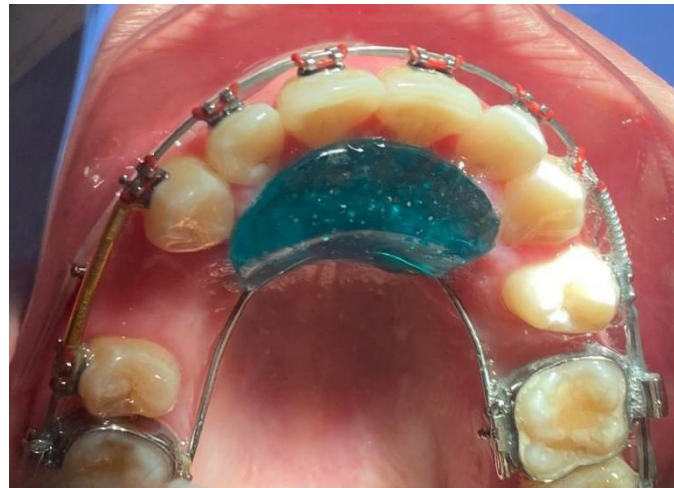

Fig.14: plano de altura en paciente de la quinta cohorte de la especialidad de ortodoncia y ortopedia de la Universidad Nacional de Cuyo.

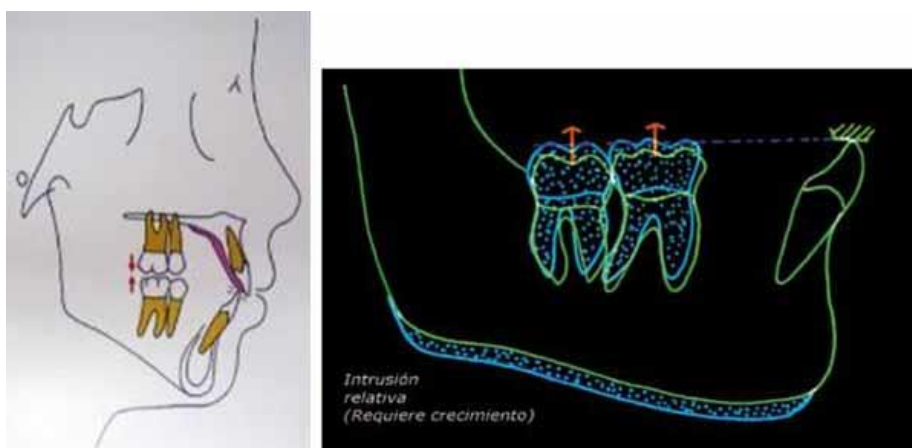


Fig. 15: Mecanismo de acción del plano de mordida anterior.²²

10.3 Intrusión y extrusión combinada:

Mediante el posicionamiento de los brackets anteriores más hacia incisal y los brackets posteriores más hacia gingival, o valiéndose de arcos de alambre de curva reversa en inferior y curva pronunciada en el arco superior, puede lograrse la intrusión simultánea de los dientes anteriores y la extrusión de los posteriores. Hay que tener en cuenta la inclinación axial de los dientes anteriores (incisivos y caninos), y la labioversión de los incisivos, causada por una fuerza intrusiva anterior al centro de resistencia.^{17,22}




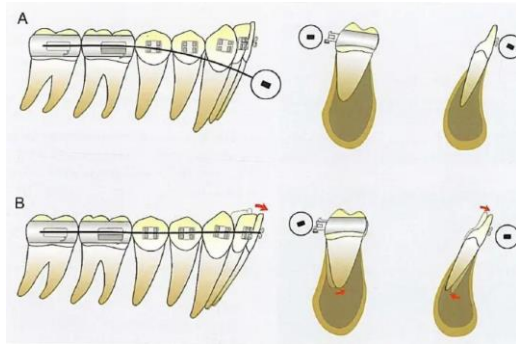
Fig.16: La intrusión simultánea de los dientes anteriores y la extrusión de los dientes posteriores puede llevarse a cabo por el posicionamiento incisal de los brackets anteriores con respecto a los brackets posteriores.²²

-Arco de curva reversa o curva anti Spee:

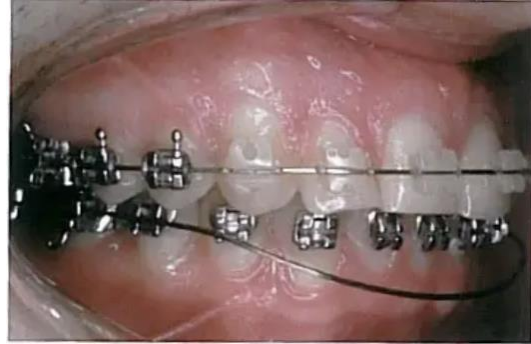La curva reversa o curva anti-Spee es un arco utilizado en ortodoncia para corregir la curva de Spee en pacientes con sobremordida profunda. Se emplea para intruir los incisivos, tanto en arcadas superiores como inferiores. Estos arcos pueden ser redondos o rectangulares; confeccionados en aleaciones rígidas de TMA (acero-titanio-molibdeno) o superelásticos; y generan varios efectos simultáneamente: inclinación e intrusión del sector anterior, extrusión de los laterales e inclinación distal de los molares. Sin embargo, la curva reversa no actúa exclusivamente con fuerzas verticales, sino que genera otros efectos no deseados.¹⁹

Los arcos de curva reversa de sección redonda provocan una proinclinación de los incisivos y pérdida de anclaje en los molares y premolares, lo que puede ser útil en patrones braquifaciales. Los arcos de sección rectangular sin preparación de torque producen un torque radiculolingual en los incisivos, lo que lleva a la

pérdida de anclaje en el sector posterior. Por otro lado, los arcos de sección rectangular con preparación de torque radiculovestibular ayudan a intruir el grupo anterior sin proinclinación, manteniendo el anclaje posterior y evitando la extrusión.¹⁹



17



18

Fig.17: Al colocar el arco en los tubos molares, el sector anterior se ubica hacia gingival. Esto produce un efecto de torque positivo.¹⁹ Fig.18: Curva reversa en arcada inferior¹⁹

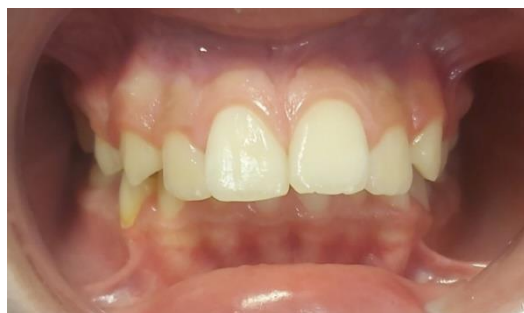10.4 Vestibularización de dientes anteriores:

La maniobra de vestibularizar los incisivos puede emplearse en mordidas profundas leves o moderadas de origen dental, acompañadas de un aumento del ángulo interincisivo. Se debe considerar que es necesario mantener la posición de los incisivos y el ángulo interincisal en límites que permitan el equilibrio de los músculos peribucales y la lengua.²³

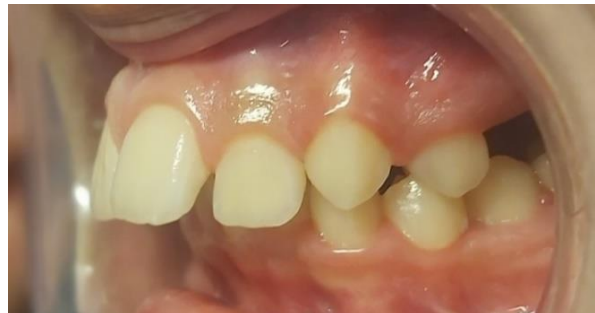- Lip bumper:

El lip bumper es un dispositivo de ortodoncia interceptiva utilizado en dentición mixta o permanente. Su función principal es promover la acción de la musculatura lingual, lo que permite la protrusión de los incisivos y la expansión de los segmentos bucales al liberar los dientes del contacto con los carrillos y músculos orbiculares de los labios. En casos de aumento de resalte, el lip bumper evita la interposición del labio entre los incisivos superiores e inferiores, permitiendo la retrusión de los dientes superiores y favoreciendo la protrusión de los inferiores, además de generar una posible distalización de los molares.²⁴

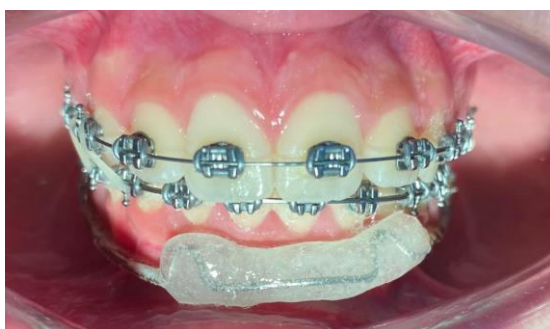También actúa como anclaje para limitar el movimiento mesial de los dientes y como mantenedor de espacio, previniendo hábitos labiales dañinos y aumentando el perímetro del arco. Se recomienda colocar el lip bumper antes de la pérdida del segundo molar temporal para mantener el espacio libre o de deriva. En casos límites puede ayudar a alinear los dientes y evitar la extracción de piezas dentales.²⁴



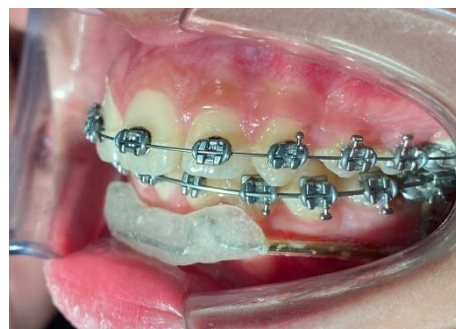19



20



21



22

Figs. 19 y 20: Fotografías clínicas de una paciente de la quinta cohorte de la Especialidad de Ortodoncia de la Universidad Nacional de Cuyo. Clase II dentaria, clase I esquelética y mordida profunda

Figs. 21 y 22: Corrección de mordida sin exodoncias, con aparato funcional Lip Bumper

10.5 Microimplantes en el tratamiento de la mordida profunda:

Los microimplantes pueden emplearse con eficacia para la intrusión en masa de los dientes anteriores, controlando los efectos colaterales sobre el anclaje que se produce en las mecánicas de arco continuo y arco segmentado.

Se utilizan dos micro tornillos. En la arcada superior se colocan entre incisivo central e incisivo lateral o entre incisivo lateral y canino, dependiendo de la separación interradicular que exista en la zona.

En la arcada inferior sólo hay espacio disponible en el hueso interradicular entre incisivo lateral y canino.¹⁹

Se pueden utilizar con arcos seccionales para intruir en bloque solo el sector anterior, o con arcos continuos para que se intruyan incisivos, caninos, premolares y molares, sin que se genere un plano oclusal quebrado, pero se exige más al anclaje que debe resistir el movimiento de más dientes en una sola maniobra.¹⁹

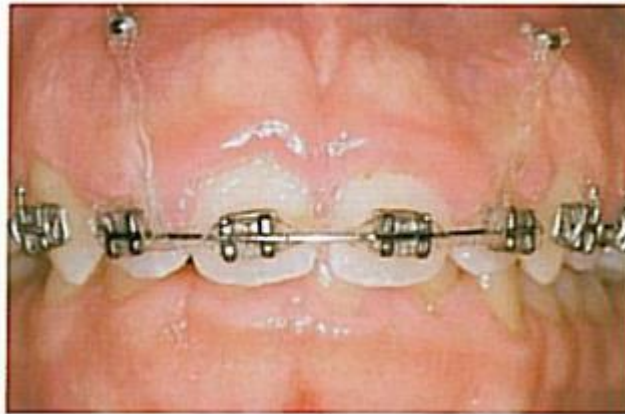

Fig.22: intrusión anterior con microimplantes.¹⁹

10.6 Procedimientos quirúrgicos en el tratamiento de la mordida profunda:

Algunos pacientes podrían requerir un procedimiento quirúrgico para el tratamiento de la mordida profunda. Por ejemplo, en los pacientes con exceso vertical del maxilar, una osteotomía Le Fort I con impactación maxilar se requeriría para alcanzar la estética dentofacial óptima. Entre los procedimientos quirúrgicos más comunes reportados en casos clínicos se encuentran el avance mandibular y la mentoplastia. Estas técnicas están indicadas para tratar sonrisas gingivales excesivas, deficiencias de la altura facial inferior, relaciones oclusales y estéticas desfavorables; formando parte del plan de tratamiento del paciente en conjunto con ortodoncia y odontología cosmética.²⁵

11. RETENCIÓN

La corrección de la sobremordida profunda es casi una parte rutinaria del tratamiento ortodóntico; por consiguiente, la mayoría de los pacientes requieren control de la posición vertical de los incisivos durante la retención. Esto se consigue fácilmente utilizando un retenedor superior removible fabricado de tal modo que los incisivos inferiores se topen con la placa base del retenedor superior. En otras palabras, se trata de incorporar al retenedor una placa de mordida (bite plane) para que los incisivos inferiores ocluyan con ella si la mordida empieza a profundizarse; el retenedor no separa los dientes posteriores.

Dado que el crecimiento vertical continúa hasta casi los 20 años, para controlar la corrección de la sobremordida suele ser necesario que el paciente utilice un retenedor maxilar removible con un plano de mordida durante varios años después de haber completado la ortodoncia con aparatos fijos. La profundidad de la mordida puede mantenerse empleando el retenedor solo por las noches.^{20,26}

12. PRESENTACIÓN DEL CASO CLÍNICO

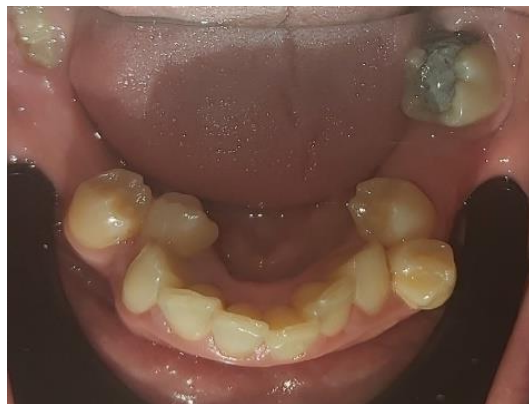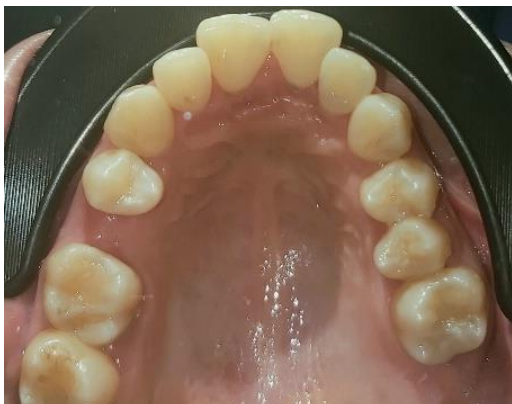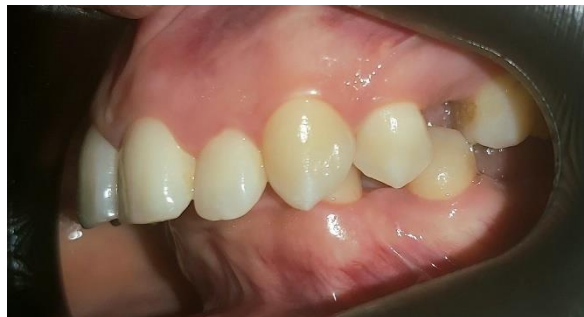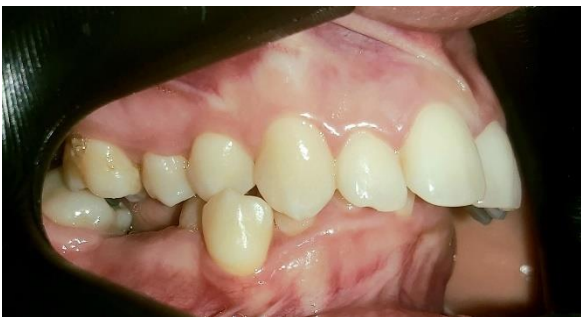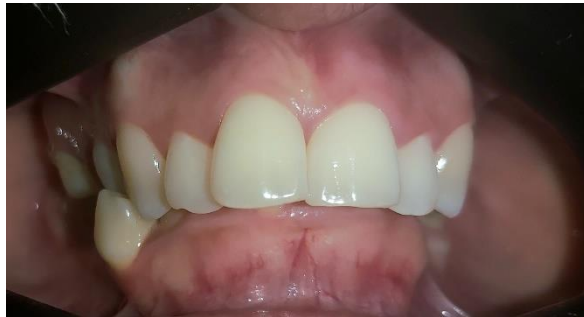Durante el desarrollo de las prácticas clínicas de la Carrera de Especialización en Ortodoncia y Ortopedia dentofacial de la Facultad de Odontología de la Universidad Nacional de Cuyo, quinta cohorte, acude a la consulta una paciente de sexo femenino, de 27 años de edad, refiriendo que “se ve los dientes muy para adelante”.

FOTOS EXTRAORALES





FOTOS INTRAORALES



EXÁMEN CLÍNICO GENERAL

-Sin antecedentes médicos

-Antecedentes odontológicos: pérdida de elementos 17,25, 36,37 y 46 a causa de caries, tratamiento de conducto en elemento 47. Elementos 18,28 y 48 retenidos.

-Estado gingival, lengua y frenillos sin patologías. Mucosa palatina inflamada por contacto directo con incisivos inferiores.

-Elemento 34 vestibularizado y elemento 44 lingualizado, ambos fuera de la arcada dentaria

-Sin anomalías de forma dentaria

EXÁMEN FACIAL:

- Frontal:

Asimetría mandibular, cuerpo mandibular lado izquierdo más corto que el derecho, labio superior hipotónico y labio inferior y mentones hipertónicos. Exposición incisiva: 4mm en reposo y 10mm en sonrisa y tercio inferior disminuido.

- Perfil

Perfil convexo, retromentonismo, surco labiomentoniano marcado y contorno submandibular escaso.

EXÁMEN CLÍNICO DENTAL

- Sagital: overjet aumentado, Clase II canina, plano oclusal quebrado
- Vertical: overbite aumentado
- Transversal: mordida en tijera de elemento 34, mordida cruzada de elemento 44, línea media superior coincidente con línea media facial.
- Arcadas dentarias: ambas son estrechas, con apiñamiento severo en arcada inferior.

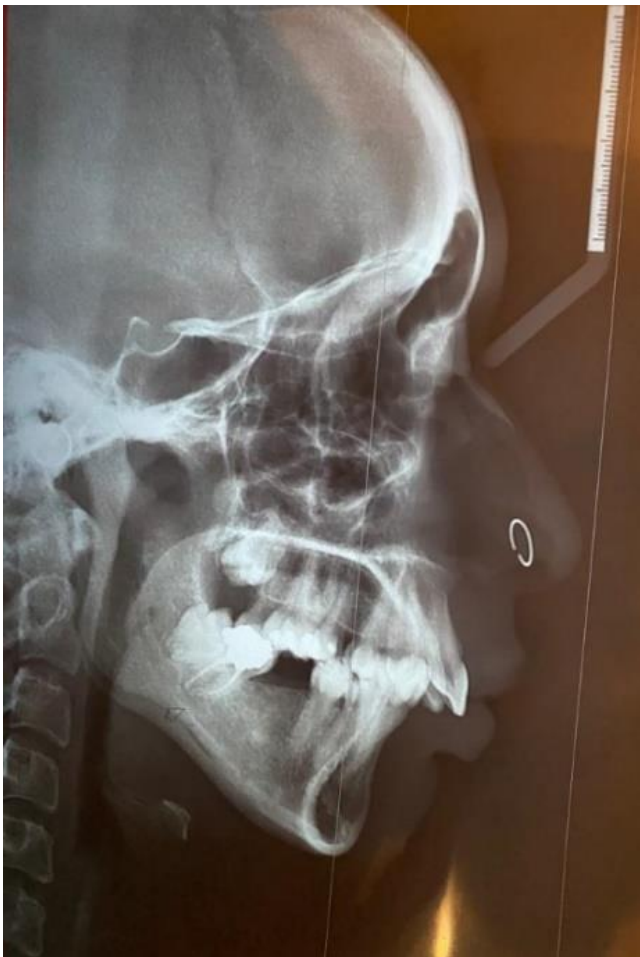EXÁMEN FUNCIONAL

- Respiración: buco-nasal
- Amígdalas y tabique: normales
- Deglución: atípica

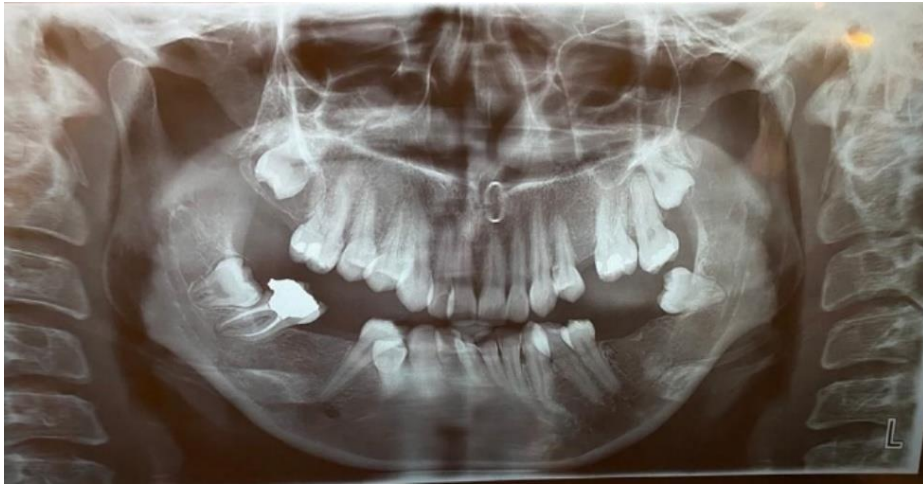DINÁMICA MANDIBULAR

- Apertura: 40mm, sin desvío ni deflexión
- Chasquido lado izquierdo ante la apertura
- Sin dolor

DIAGNÓSTICO RADIOLÓGICO:



RICKETS	Norma	D.S	Paciente
19 PROFUNDIDAD FACIAL	87°	±3°	85°
22 PROFUNDIDAD MAXILAR	90°	±3°	93°
7 CONVEXIDAD FACIAL	2	±2	7 mm
32 LONGITUD MANDIBULAR	65	±2.7	62 mm
	Norma	D.S	Paciente
20 EJE FACIAL	90°	±3.5°	89°
19 PROFUNDIDAD FACIAL	87°	±3°	85°
25 PLANO MANDIBULAR	26°	±4°	31°
8 ALTURA FACIL INFERIOR	47°	±4°	40°
31 ARCO MANDIBULAR	26°	±4°	37°
12 INCLINACION INC. INFER.	22°	±4°	22°
13 INCLINACION INC. SUP.	28°	±4°	31°
VARIOS			
INCLINACION INC. INFERIOR	90° Con PM		95°
INCLINACION INC. SUPERIOR	110° Con FH		107°
DISTANCIA A´ B´	A B con FH		1 cm
BJORK-JARABAK			
BASE CRANEAL ANTERIOR S-N	1		65 mm
LONGITUD CUERPO MAND Go-me	1		62mm
ANGULO GONIACO Ar: Go	130°	±7°	125°
ANGULO GONIACO SUP. Ar: Go: N	55°	±2°	48°
ANGULO GONIACO INF. N:Go:Me	75°	±2°	76°
ALTURA FACIAL POSTERIOR S-Go			69mm
ALTURA FACIAL ANTERIOR N-Me			114mm



RESÚMEN DIAGNÓSTICO:

Paciente adulta, clase II esquelética en base a una longitud mandibular corta. Según el análisis de Ricketts presenta características dolicofaciales y según análisis de Bjork Jaraback tendencia a la posrotación mandibular. Clase II canina derecha e izquierda con overjet y overbite aumentados. Componente vertical de mordida profunda, tercio inferior disminuido, biprotusión labial; respiración y deglución disfuncionales.

OBJETIVOS TERAPÉUTICOS:

Según el diagnóstico obtenido, el tratamiento ideal para la paciente sería ortodóncico-quirúrgico, ya que presenta una mandíbula con un cuerpo mandibular corto que requiere un avance quirúrgico. Sin embargo, debido a la negativa de la paciente a someterse a este procedimiento y a la ausencia de los dientes 36, 37 y 46, que son esenciales para lograr la apertura de la mordida, se optó por un tratamiento ortodóncico. El objetivo es mejorar, en la mayor medida posible, tanto la función como la estética dentro de las limitaciones del caso.

Se plantearon objetivos ortodóncicos en los tres sentidos del espacio:

- Sagital: mejorar clases caninas, disminuir overjet y mejorar perfil estético.
- Vertical: disminuir mordida profunda, ya que presenta un overbite muy aumentado y aplanar curva de spee
- Transversal: lograr correcta relación cúspide-fosa y expandir arcadas superior

e inferior.

Como objetivos funcionales se planificó lograr guía anterior y guías caninas. Posteriormente al tratamiento de ortodoncia se planteó la necesidad de rehabilitación de sector posteroinferior, y así disminuir la posibilidad de recidiva de la mordida profunda.

Finalmente, en cuanto a los objetivos estéticos se propuso armonizar el perfil y aumentar el tercio inferior.

PLAN DE TRATAMIENTO:

El plan de tratamiento se enfocó en desocluir el sector posterior para permitir la extrusión de molares y premolares, facilitando así su alineación, ya que estos últimos se encontraban fuera de las arcadas dentarias. Para ello, se utilizó un plano de mordida, elemento terapéutico que contribuyó a la intrusión del sector anterior superior e inferior.

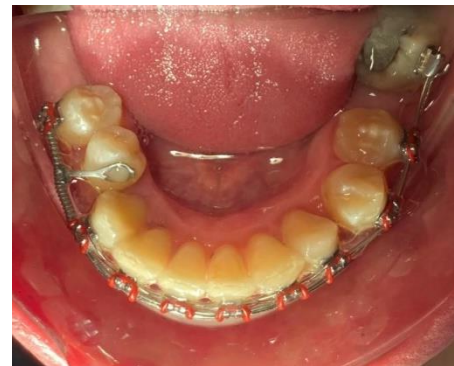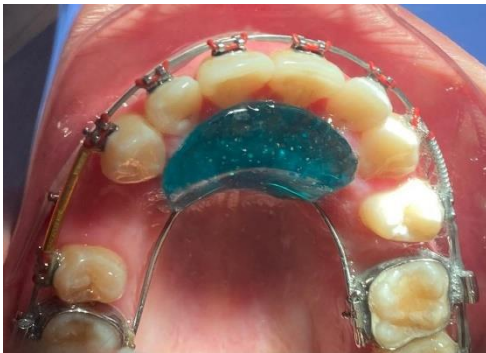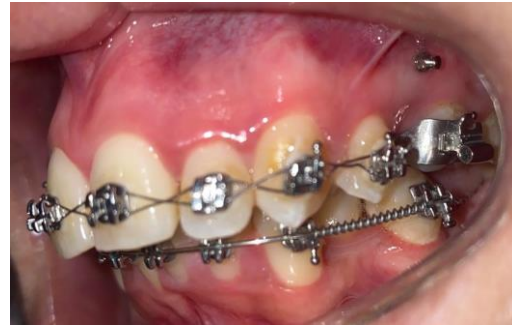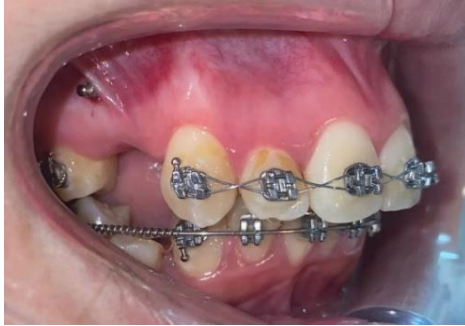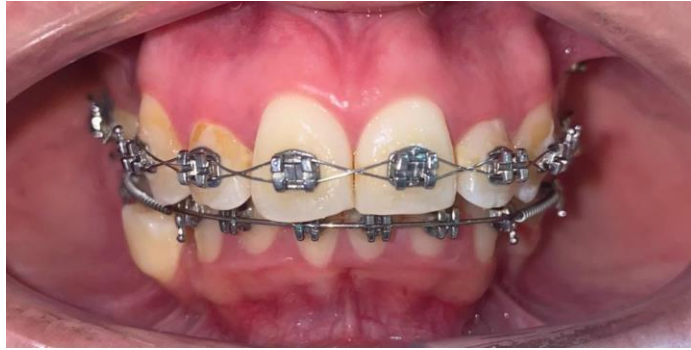En la fase inicial, se colocó aparatología de prescripción Roth y se indicó la exodoncia de la pieza 14. Posteriormente, se instaló el plano de mordida, que además ayudó a mantener el anclaje del sector posterior superior. El alineamiento y la nivelación se lograron mediante una secuencia de arcos redondos de NiTi (níquel titanio). En cuanto a las piezas 34 y 44, se utilizaron resortes de presión junto con arcos de acero redondos y rectangulares para generar espacio e incluirlas en la arcada dentaria.

En la fase intermedia se optó por la colocación de microimplantes en vestibular, en las tablas óseas mesiales a las piezas 15 y 26. Se emplearon arcos de acero rectangulares con gurines en el sector superior para realizar la mecánica de cierre con los microtornillos, controlando tip (inclinación mesiodistal) y torque (inclinación vestíbulo- palatina).

En la fase final, el enfoque estuvo en la estabilización y asentamiento, asegurando el mantenimiento de los objetivos a largo plazo del tratamiento.

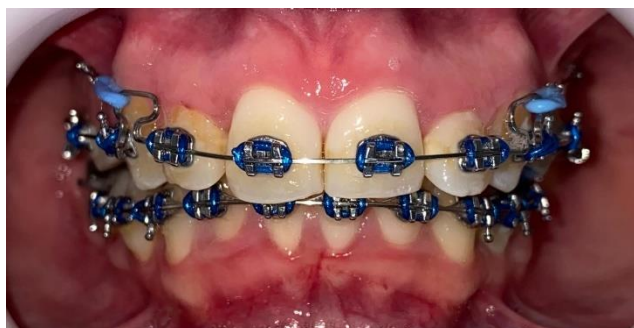FOTOS INTERMEDIAS

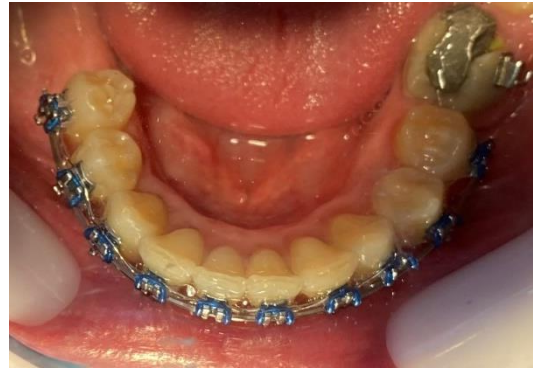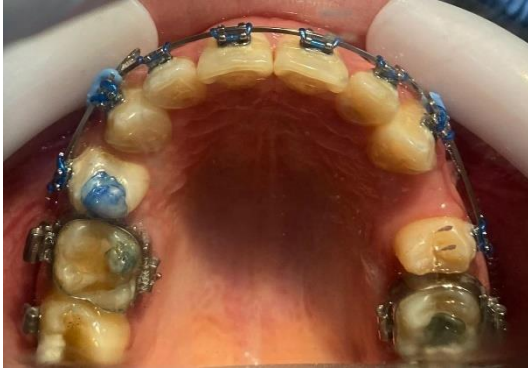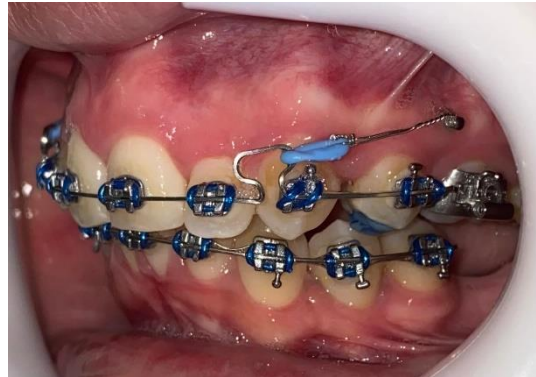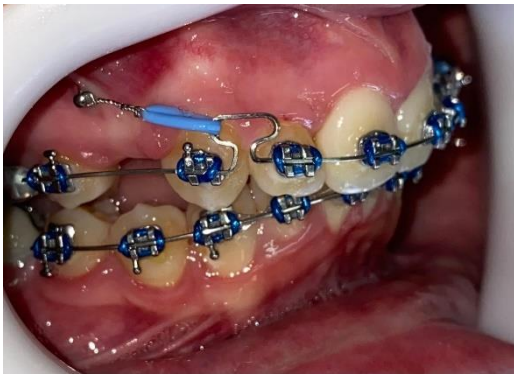
SEPTIEMBRE 2023



Fotos al primer año de tratamiento: El plano de altura logró desoclusión posterior, permitiendo la alineación del sector inferior, al mismo tiempo que se produjo la vestibularización del sector anteroinferior. Un factor negativo de esta fase fue que la alineación de la arcada superior redujo el espacio disponible por distal de la pieza 24.

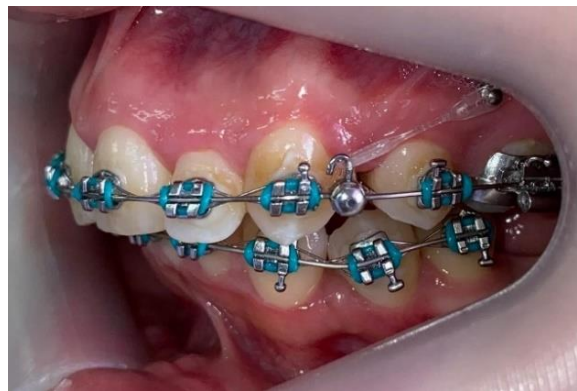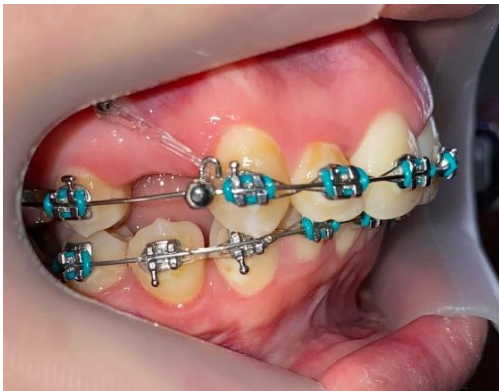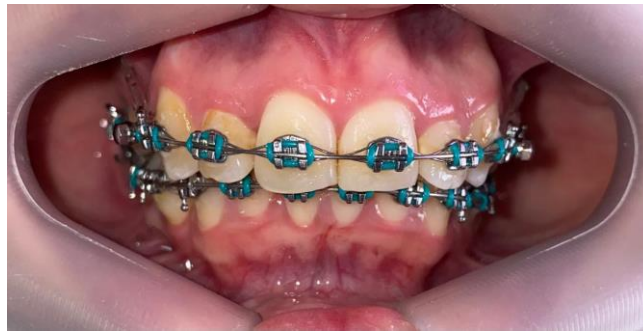AGOSTO 2024

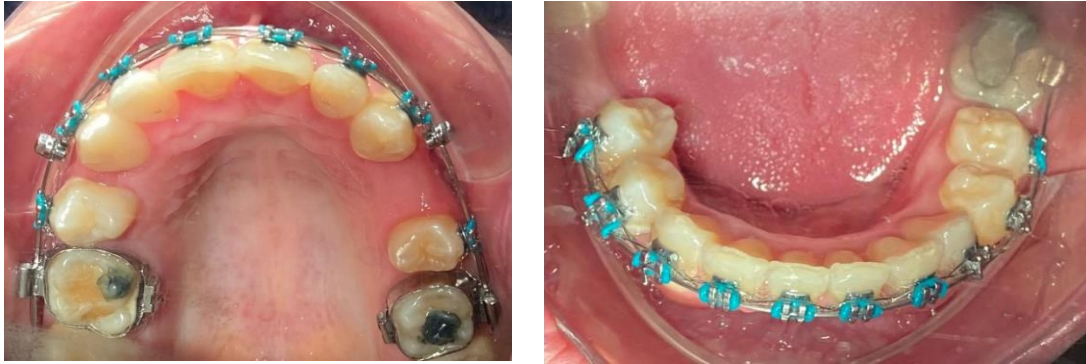



Una vez lograda la disminución de la sobremordida deseada se decidió quitar el plano de altura para comenzar a retruir el sector anterosuperior con ligadura laceback (combinación de una ligadura elástica unida a una ligadura rígida)

NOVIEMBRE 2024





Se decidió colocar un arco de acero 17x25 con gurines bajos para lograr un efecto combinado de retrusión e intrusión del sector anterosuperior.

CONCLUSIÓN DEL CASO CLÍNICO

El caso clínico evidenció resultados positivos hasta el momento, mostrando una visible extrusión del sector posterior y disminución del overjet. A pesar de no haber finalizado, se han logrado satisfactoriamente los objetivos propuestos en cuanto a la corrección de la mordida profunda, siendo que se trata de un tratamiento puramente ortodóncico.

El objetivo continuará siendo mejorar lo máximo posible la guía anterior y las relaciones de clase canina, cerrando el espacio existente, culminando el tratamiento integral con la rehabilitación del sector posteroinferior para disminuir la posibilidad de recidiva de la maloclusión.

13.CONCLUSIÓN

Al tratar una mordida profunda el ortodoncista no debe preocuparse únicamente por la dimensión vertical, sino que también se debe considerar la relación sagital, la dirección y la magnitud del crecimiento que previsiblemente experimentará el paciente, si aún está en etapa de crecimiento.

La mordida profunda es una maloclusión compleja con una etiología multifactorial que involucra factores esqueléticos, dentales y funcionales. Su diagnóstico preciso es fundamental para determinar el objetivo de tratamiento más adecuado, ya sea mediante la intrusión de los incisivos, la extrusión de los

dientes posteriores o una combinación de ambas técnicas.

Las opciones de tratamiento son variadas, cada una con indicaciones específicas, basadas en las necesidades de cada paciente. Sin embargo, la estabilidad del tratamiento sigue siendo un desafío, por lo que la retención juega un papel clave en la prevención de recidivas.

En definitiva, el éxito en la corrección de la mordida profunda radica en un plan de tratamiento personalizado, basado en un análisis detallado de las características individuales del paciente. La combinación de una biomecánica adecuada y un seguimiento a largo plazo garantizará resultados estéticos y funcionales óptimos.

1.BIBLIOGRAFÍA

- 1- Revilla Alejo, Hilda Luisa. Estabilidad en el tratamiento de la mordida profunda. Universidad Privada De Tacna. Perú 2016.
- 2- Bjork A. Prediction of mandibular growth rotation. AJO-DO 1969, junio (39-53).
- 3- McNamara James A. Tratamiento ortodóncico y ortopédico en la dentición mixta. Editorial Needham Press. EUA. 197, 1995
- 4- Graber T. M. Ortodoncia teoría y práctica. Editorial interamericana. México DF. 226-227-729, 1974.
- 5- Quiros Álvarez Oscar J. Ortodoncia nueva generación. Editorial Amolca. Caracas, Venezuela. 30-31, 2003.
- 6- Rodriguez E, Casasa R. Ortodoncia Contemporanea - Diagnóstico y Tratamiento.pdf. 1st ed. Mexico D.F.: AMOLCA; 2005. 256 p.
- 7- Moyers R. Manual de Ortodoncia. 2nd ed. Buenos Aires: Panamericana; 1992. 563 p.
- 8- Franchi L, Baccetti T, Giuntini V, Masucci C, Vangelisti A, Defraia E. Outcomes of two-phase orthodontic treatment of deepbite malocclusions. Angle Orthod. 2011;81(6):945–52.
- 9- Ocampo A, Sandra Milena. Diagnóstico de las alteraciones verticales dentofaciales. Rev Fac Odont Univ Ant, 2005; 17 (1): 84-97
- 10- Gregoret, Jorge. Ortodoncia y cirugía ortognática. Diagnóstico y planificación. Ed. Espaxs. 2003

- 11- Clementina Infante Contreras, Lorena M. Rosas Infante, Berta Benavides Pinto. Manual de ortopedia maxilar: modelo diagnóstico de maloclusiones para pacientes en crecimiento. Bogotá. Universidad Nacional de Colombia. Facultad de Odontología, 2010
- 12- Durok Cenk, Bicakci Altug A. Babacan Hasan. Tratamiento para levantar mordida en una clase II división 2.
- 13- Kocaderelli Lİken.The effect of first premolar extraccion on vertical dimension.

Am. J. Orthod. 116:41-45, July 1999. 14- Graber T. M., Rakosi T., Petrovic Alexandre G. Ortopedia dentofacial con aparatos funcionales. Editorial Harcourt. Madrid, España. 461-465.

15-Alarcón A. Etiología, diagnóstico y plan de tratamiento de la mordida profunda - Revisión de la literatura. Revista latinoamericana de Ortodoncia y Odontopediatría [2014;1-30. Disponible en: <http://www.ortodoncia.ws/publicaciones/2014/art2.asp>

16- La Luce Mauro. Terapias ortodónticas. Editorial Amolca. Caracas, Venezuela. 2002.

17- Braun, S: Biomechanical considerations in the management of the vertical dimension (2002). In Seminars in Orthodontics Vol. 8 (3), p. 149-154. WB Saunders.

18- Lindauer, S.; Lewis, S.; Shroff, B.: Overbite correction and smile aesthetics (2005). In Seminars in Orthodontics. Vol. 11 (2), p. 62-66. WB Saunders.

19- Gorge Gregoret, Elisa Tuber, Horacio Escobar, Gustavo Gregoret.: Tratamiento ortodóntico con Arco Recto. Editorial Amolca; 2015. Segunda edición.

20- Burstone CJ, Kwangchul C. The biomechanical foundation of clinical orthodontics. China: Quintessence Books; 2015.

21- <https://www.americanortho.com/products/fixed-and-functional/fixed-and-functional-jasperjumper/>

22-Hans, M.; Groisser, G; Damon, C.; Amberman, D; Nelson, S; Martin, J; Palomo J.: Cephalometric changes in overbite and vertical facial height after removal of 4 first molars or first premolars (2006). Am J Orthod Dentofacial Orthop. Vol.130, p.183-8.

23- Proffit W.; Fields, Jr.; Sarver D. Ortodoncia Contemporánea. Ediciones Elsevier (2008). Cuarta edición, p. 534-548; 287-299. España.

24- Fuerzas producidas por el Lip bumper, Juana Di Santi de Modano. Acta odontológica venezolana. Caracas enero 2005

25- Cruz Moreno, B.; Muñoz C.: Tratamiento ortodóntico de mordidas profundas (2011). Revista Facultad de Odontología Universidad de Antioquia, 23(1), p. 158-173. Disponible en URL: <http://www.scielo.org.co/scielo.php?pid=S0121->

26- Nanda Ravindra y Burstone Charles J. Contención y estabilidad en ortodoncia. Editorial medica panamericana. Buenos Aires, Argentina. 45-47, 1994.

27- J. Mayoral y G. Mayoral. Ortodoncia Principios fundamentales y práctica. Editorial Labor, S. A. (1990). Sexta edición – Barcelona, España 28- Brito D, KG; Ortiz M, E; Dau V, R; Ubilla M, W. Cambio de posición del cóndilo dentro de la cavidad glenoidea en pacientes clase II esquelética con mordida profunda. Actas Odontológicas Universidad de Guayaquil, 2017. Ecuador