



FO
FACULTAD DE
ODONTOLOGÍA

**Universidad Nacional de Cuyo
Facultad de Odontología**

Carrera de especialización en Prostodoncia

**MANEJO DE LOS TEJIDOS BLANDOS DURANTE EL
TRATAMIENTO RESTAURADOR**

**TFI para optar por el título de
Especialista en Prostodoncia.**

**Autor: Od. Esp. Cristina Loha
Director: Od. Esp. Federico Meli**

Mendoza, Argentina

2019

DEDICATORIA

A mi familia y amigos, gracias por estar siempre... y entenderme o por lo menos hacer el esfuerzo.

AGRADECIMIENTOS

La vida se encuentra plagada de retos y esta especialidad es uno más de ellos a los cuales me enfrento. Al verme dentro de ella, me doy cuenta que más que un reto es una base, un punto de partida, no sólo para mi conocimiento en este campo en particular del saber, sino para lo que concierne a la vida y al futuro.

Le agradezco a mi institución, la Universidad Nacional de Cuyo, a mis maestros, en especial al Dr. Juan Carlos Albera por todo el apoyo brindado a lo largo de todos estos meses.

A Edgardo Boero por su infinita paciencia y por escuchar todos mis reclamos.

A todos aquellos que se tomaron su tiempo para leer los borradores de este trabajo (incluido mi director).

Y no quiero dejar de agradecer a todos y cada uno de mis compañeros que hicieron que el tránsito por esta carrera fuera más divertida y amena, sobre todo al grupo “las chicas de prótesis”.

Un agradecimiento especial a mi compañera de estudio, de sillón y de salidas. Gracias Estefanía, “manteca”, por todo.

ÍNDICE

Resumen.....	7
Introducción.....	9
Marco teórico.....	10
Análisis estético dentogingival.....	11
Consideraciones o factores relacionados a tejidos blandos.....	17
Objetivos.....	55
Caso Clínico 1.....	58
Resultados.....	74
Caso Clínico 2.....	80
Resultados.....	97
Discusión.....	100
Conclusiones.....	107
Bibliografía.....	110

**MANEJO DE TEJIDOS BLANDOS DURANTE EL
TRATAMIENTO RESTAURADOR**

El conocimiento de la respuesta de los tejidos periodontales a las restauraciones protéticas es fundamental cuando se realizan planes de tratamiento con pronósticos previsibles.

RESUMEN

En Prosthodontia, al igual que en otras ciencias que dependen de los avances tecnológicos, son constantes los cambios de paradigmas y la introducción de nuevos protocolos de trabajo.

El reposicionamiento y la adecuación de la encía alrededor de las restauraciones en prótesis fija ha sido la mayor dificultad a alcanzar, siendo un desafío para los especialistas en el tema ya que exige la participación e integración de todo un equipo de profesionales.

Es el propósito de este trabajo intentar un acercamiento a estos nuevos protocolos, que, si bien son complejos, se aproximan a las demandas de los pacientes en la actualidad.

Como objetivo general se ha planteado el de describir maniobras clínicas y de laboratorio relacionadas al manejo de los tejidos blandos antes y durante el tratamiento rehabilitador protético y dentro de los objetivos específicos de este trabajo se pretende que al final del mismo sea posible identificar las situaciones clínicas que requieren adecuación de los tejidos blandos en el plan de tratamiento rehabilitador; seleccionar el mejor momento para realizar estas operaciones; establecer procedimientos para la conformación de papilas y modelado de márgenes vestibulares en espacios desdentados a través de la confección de pónico oval y detallar los pasos de la técnica de impresión necesarios para proteger los tejidos blandos y obtener una correcta reproducción de ellos.

Para lograrlos se presentan dos casos clínicos que desafían la integración de las llamadas “estética blanca y rosa” en el sector anterior. El plan de tratamiento fue integral y multidisciplinario, consiguiendo así, devolver la salud, la función y la estética perdida o requerida de los pacientes

Los resultados obtenidos nos permiten confirmar que para lograr una buena integración de los tejidos duros y blandos es necesario realizar un minucioso diagnóstico inicial no dejando de lado ningún detalle, utilizando todos los recursos tecnológicos a nuestro alcance y respetar los tiempos biológicos.

INTRODUCCIÓN

El manejo de los tejidos blandos durante todo tratamiento restaurador es un paso fundamental y determinará si la rehabilitación se ha realizado correctamente y se ha integrado de forma adecuada.

Conseguir tejidos periodontales sanos y mantenerlos durante y después de la terapia restauradora requiere un plan de tratamiento y una ejecución cuidadosa de todas sus fases. Todos los pasos son importantes: un minucioso análisis estético general y dentogingival, la preparación de los elementos pilares, la realización de la prótesis provisional, la toma de impresiones y la cementación tanto provisoria como definitiva (1). En cada uno de los procedimientos mencionados se debe tener la mirada puesta no sólo en elementos dentarios sino también en los tejidos blandos que los circundan, considerando todas las posibles modificaciones o adecuaciones que ellos requieran.

Un buen rehabilitador debe estar atento a los constantes cambios de paradigmas que se presentan en nuestra profesión ya que el resultado final depende de múltiples variables que se van modificando a lo largo del tiempo. Así, antiguamente, se consideraban satisfactorios los casos en que se obtenía una buena línea de acabado para cementación de restauraciones protéticas fijas. Sin embargo, posteriormente, se consideraron satisfactorios los casos en que, además de una buena línea de acabado, se alcanzaba una estabilidad y salud del tejido gingival en torno a la restauración protética fija, donde no hubiera recesión gingival que expusiera la línea de terminación como consecuencia de varios factores inherentes a este tipo de rehabilitación (fenotipo periodontal, efectos iatrogénicos de la preparación dental, inflamación crónica debido a un ajuste inadecuado del margen protético, restos de material de cementación o por cepillado traumático del paciente). Concomitantemente, se añadieron las preocupaciones de orden estético porque actualmente los pacientes están más informados acerca de sus

problemas y posibles soluciones, exigiendo del profesional de la salud resultados muy próximos a la perfección.

El reposicionamiento y la adecuación de la encía alrededor de las restauraciones en prótesis fija ha sido la mayor dificultad a alcanzar, siendo un desafío para los especialistas en el tema ya que exige la participación e integración de todo un equipo de profesionales. Una de las características más deseables para la estética es conseguir un grosor de tejidos blandos adecuado. En el diente, la preparación que se realice durante el tallado es fundamental para conseguirlo. Así como el seguir una serie de pasos protocolizados que se inician con el análisis estético general y culminan con la correcta cementación de la restauración. En el presente trabajo se explicarán primero en forma teórica estos pasos y luego se presentará una serie de casos clínicos de pacientes en donde puede verse operativizado lo mencionado.

MARCO TEÓRICO

La estética es uno de los temas actuales y más apasionantes de nuestra sociedad, es casi una obsesión la búsqueda de la belleza, es innegable las ventajas y oportunidades que ofrece una buena apariencia y una linda sonrisa. Pese a ser subjetiva y estar sujeta a la percepción de cada individuo, existen parámetros universales de belleza.

En odontología es posible alcanzarla basándose en leyes y técnicas, utilizando además un enfoque intuitivo, principios lógicos en la búsqueda de una sonrisa satisfactoria y agradable. La mala posición dental, apiñamiento, pigmentaciones, entre otras, son alteraciones que repercuten en la estética blanca (elementos dentarios) y rosada (tejidos blandos) ocasionando desbalances o asimetrías que no son compatibles con los parámetros estéticos. Una sonrisa agradable debe respetar los principios biológicos devolviendo la salud al individuo (2).

Dentro del análisis estético general, se describirá el análisis dento gingival que comprende varios puntos (3, 4, 5, 6).

1. Análisis estético dento gingival:

- 1.1. **Simetría dental**, tanto vertical (línea media) como horizontal (dientes contralaterales). Cabe aclarar que la simetría debe ser entendida como similitud, la imagen en espejo puede parecer artificial.
- 1.2. **Inclinación axial de los dientes**. Los ejes de los dientes se inclinan a distal en dirección inciso apical.
- 1.3. **Localización del cenit gingival**. Normalmente está situado a distal del eje medial del diente. Mattos y Santana (7), midieron el desplazamiento distal del cenit respecto del eje del diente, y determinaron que se desliza más hacia distal a medida que nos acercamos a la línea media, es casi coincidente con el eje en los caninos y se desliza más en incisivos laterales y aún más en incisivos centrales. También cuantificaron el desplazamiento coronal del cenit de los incisivos laterales (IL) con respecto al de los incisivos centrales (IC) y los caninos (C), observando que el 70 % de la población estudiada tenía el del IL situado coronalmente respecto al cenit de IC y C, el 30 % los tenía al mismo nivel en los tres dientes y en ningún caso se observó un cenit de IL apical al resto.
- 1.4. **Puntos de contacto interproximal**. Se localizan más apicalmente desde la línea media hacia distal.
- 1.5. **Arquitectura gingival, biotipo y papilas interdentes**. Para lograr armonía gingival es necesario un festoneado adecuado (4,5 mm de discrepancia entre medial e interproximal). Se debe tener presente la influencia del biotipo sobre él y la simetría del contorno con papilas completas. En este punto es pertinente realizar una serie de aclaraciones con respecto al término biotipo. El concepto de **biotipo** deriva del latín científico *biotypus*, que a su vez tiene su origen en un

vocablo compuesto de la lengua griega: *bio* (que se traduce como “vida”) y *týpos* (traducible como “tipo”). La noción se utiliza en el terreno de la biología para nombrar a la forma característica de una planta o de un animal que se considera como modelo de su raza o especie. Los biotipos son las formas biológicas típicas: los caracteres que adoptaron los seres vivos a través de la evolución y como mecanismo de adaptación al entorno. Se trata de características estructurales y morfológicas que pueden clasificarse de distintas maneras (8). En la literatura puede hallarse el término de biotipo periodontal mencionado como biotipo gingival, biotipo periodontal, morfotipo o fenotipo. En la última reunión de Consenso Mundial que congregó a representantes de la Academia Americana de Periodontología y de la Federación Europea de Periodontología realizada en noviembre de 2017 y cuyo escrito fue publicado en junio de 2018, se sugiere firmemente la adopción del concepto de «**fenotipo periodontal**» para describir la combinación de fenotipo gingival (volumen gingival tridimensional) y el grosor de la tabla ósea vestibular (morfotipo óseo) (9).

La palabra fenotipo proviene del griego *phainein*, cuyo significado es aparecer y *typhos* significando huella, marca, forma. Analizando estas palabras y poniéndolas en el ámbito, **fenotipo** es la manifestación visual del ADN humano que se ve afectado también por el medio ambiente. En medicina es el conjunto de caracteres visibles que un individuo presenta como resultado de la interacción entre su genotipo y el medio (10). Un fenotipo periodontal se determina por el fenotipo gingival (grosor gingival, ancho del tejido queratinizado, y el morfotipo óseo, que es la expresión notoria del grosor de la tabla ósea vestibular. De esto surge la clasificación en fenotipo periodontal delgado, intermedio y grueso.

- 1.6. **Relación entre el borde incisal y las papilas.** La papila debe cubrir entre el 25 y el 35 % de la superficie interproximal, no siendo adecuada una cobertura mayor o menor.

1.7. Principio de las “proporciones áureas” (*Golden Proportion*). Una de las relaciones de equilibrio estético más conocida es la proporción áurea, divina, o sencillamente Phi (Φ) en honor al famoso escultor griego Phidias. El valor numérico de Phi es 1,618 y su recíproco 0.618 en geometría. Su representación lineal se realiza de forma tal que si dividimos un segmento en dos porciones que guarden esta proporción, la porción mayor sería la unidad 1 con respecto al segmento total que equivaldría a 1,618. De igual manera esta porción mayor es 1,618 con respecto a la menor. Se plantea que si los componentes de la cara de un paciente, son llevados a este valor, el resultado será una cara bella y eficiente biológicamente. La “proporción áurea” estricta, descrita inicialmente por Lombardi (11) produce una compresión excesiva de la arcada superior y a menudo da resultados poco satisfactorios según el análisis realizado por Preston (12) y Rosenstiel y colaboradores (13). La regla debería ser tomada como una guía y entender que depende del ángulo de visión del observador y no es matemáticamente exacta. De hecho, la “proporción áurea” estricta es la menos aceptada por pacientes y odontólogos. Teniendo en cuenta la escasa aplicabilidad de la forma estricta, en el año 1999 Sterret y colaboradores (14) propusieron la aplicación de ciertas reglas, un poco más flexibles, que se enumeran a continuación:

1. Las coronas de incisivos y caninos tienen la misma relación anchura/altura (77-86 %). La bibliografía concuerda en que el ancho del incisivo central superior es de aproximadamente un 80 % de su longitud. En el caso de los incisivos laterales y caninos superiores esas proporciones son diferentes, siendo de un 69 % para el lateral y de un 72 % para el canino (15, 16).
2. Los incisivos centrales son de 2 a 3 mm más anchos que los laterales.
3. Los incisivos centrales son de 1 a 1,5 mm más anchos que los caninos.

4. Los caninos son de 1 a 1,5 mm más anchos que los incisivos laterales.

5. Los incisivos centrales y los caninos tienen una altura de corona similar (varía sólo en 0,5 mm), que será, de media, unos 1-1,5 mm más larga que la corona de los incisivos laterales.

1.8. Principio del marco de referencia: Fue descrito por Sulikowski y Yoshida (17). Ellos comparan la planificación dental con la de un artista y expresan que un marco de referencia define lo que se creará. Según sus propias palabras:

“Cuando un artista comienza a crear un retrato, lo primero que hace es dibujar una serie de líneas y círculos que formarán un marco de referencia sobre el cual se dibujará el retrato. Los arquitectos y diseñadores gráficos utilizan marcos de referencia y reglas todo el tiempo para poder cambiar la escala con precisión sin cambiar las proporciones de los objetos. El marco de referencia para el sextante anterior superior constará de seis cajas. Cada porción del marco será específica para una guía estética. Las líneas verticales y horizontales determinan la línea media, la simetría, el perfil gingival y la disposición incisal. Las cajas determinarán el espacio mesiodistal y gingivoincisor de la proporción de los dientes, y la representación de la proporción de cada uno”.

El marco de referencia proporciona una guía para la ubicación tridimensional de las restauraciones finales y una forma de visualizar la disposición propuesta y corregir las distribuciones mesiodistal y gingivoincisor del espacio disponible. Es posible utilizar marcos de referencia existentes vistos en denticiones naturales agradables para la evaluación y la planificación del tratamiento. Esto se puede hacer mediante la manipulación de imágenes por computadora y mediante la transferencia de dicha información a un encerado de diagnóstico. El principio del marco de referencia proporciona un sistema para diagnosticar los parámetros existentes de la sonrisa. Al planificar con ellos, el clínico puede encontrarse con tres escenarios diferentes: el marco de referencia se mantiene, el marco de referencia se cambia sin

afectar los dientes adyacentes o el marco de referencia se modifica y los dientes adyacentes también sufren modificaciones.

Continuando con este concepto, Coachman y Calamita (18) presentaron una herramienta conceptual de uso múltiple con el objetivo de fortalecer la visión diagnóstica, mejorar la comunicación y optimizar la previsibilidad a lo largo del tratamiento, denominado diseño digital de sonrisas (DSD: siglas en inglés que corresponden a *Digital Smile Design*). El DSD permite un análisis cuidadoso de las características faciales y dentales del paciente, junto con cualquier factor crítico que se haya pasado por alto durante los procedimientos de evaluación clínicos, fotográficos o diagnósticos de modelos. El dibujo de líneas y formas de referencia sobre fotografías digitales extra e intraorales sigue una secuencia predeterminada y puede ampliar la visualización de diagnóstico y ayudar al equipo restaurador a evaluar las limitaciones y los factores de riesgo de un caso dado, incluidas las asimetrías, las discordias y las violaciones de los principios estéticos. Esta visualización mejorada facilita la selección de la técnica de restauración ideal. El protocolo DSD se caracteriza por una comunicación efectiva entre el equipo dental interdisciplinario, incluido el técnico dental. Los miembros del equipo pueden identificar y resaltar las discrepancias en la morfología de tejidos blandos o duros y discutir las mejores soluciones disponibles utilizando las imágenes amplificadas.

- 1.9. Perfil dental.** Se deben comprender los rasgos básicos de cada diente, su perfil de emergencia, la forma dental, las líneas, ángulos y su anatomía superficial. Este tema será abordado luego con mayor profundidad.

Existe una serie de consideraciones o factores relacionados a los tejidos blandos que deben ser tenidos en cuenta antes, durante y después de los procedimientos restauradores para obtener óptimos resultados a largo plazo.

A continuación, se mencionarán y serán motivo de una descripción más detallada en los párrafos subsiguientes. Ellos son: factores mucogingivales, localización del margen de la restauración, preparaciones dentarias que contemplen a los tejidos blandos circundantes, diseño protético y confección de restauraciones provisionales, adecuación de tejidos blandos en las brechas, toma de impresiones y finalmente cementado.

Estos factores deben evaluarse tanto en la confección de prótesis sobre elementos dentarios como para la rehabilitación sobre implantes dentales (1).

2. Consideraciones o factores relacionados a los tejidos blandos:

2.1 Factores o consideraciones mucogingivales:

La presencia o no de encía queratinizada o adherida, la cantidad en milímetros necesarios, siempre ha generado cierta polémica relacionada a la salud alrededor de un diente natural y sobre todo en el último tiempo, alrededor de los implantes dentales.

La dimensión del ancho de la mucosa queratinizada se evalúa a menudo, durante el examen clínico, y ya muchos trabajos han demostrado la importancia de una cantidad adecuada de ella para la salud periodontal. Un estudio de referencia, de Lang y Loe, (19) sobre la dimensión de la mucosa queratinizada demostró que los dientes con menos de 2 mm de ancho tenían una inflamación persistente y en él, se recomendó un mínimo necesario de 2 mm para estar en salud. Si bien este concepto es aún comúnmente referenciado, estudios más recientes han demostrado que con una adecuada higiene oral y control de placa, la salud se puede mantener con menos de esos 2 mm, según investigaciones de Kennedy, Bird y colaboradores (20) y Wennstrom (21). En el punto 4 se retomará el tema en relación a la adecuación que se debe realizar en las brechas desdentadas para permitir una correcta y estética armonización de la rehabilitación.

2.2 Localización del margen de la restauración:

A lo largo del tiempo se ha estudiado la relación entre las restauraciones dentales y su condición periodontal. Las investigaciones han demostrado que la colocación de márgenes subgingivales juega un papel importante debido a que proveen un nicho ecológico para los periodontopatógenos.

La localización del margen gingival de una restauración está directamente relacionada con el estado de salud de los tejidos periodontales y existen dos factores que pueden influir desfavorablemente: el grado de adaptación marginal (se debe considerar aquí el tipo de material empleado en la

confección de la prótesis fija) y la profundidad intracrevicular de la línea de terminación de la preparación. Aún cuando el control de estas variables fundamentales no es uniforme en la mayoría de los estudios, se pueden considerar algunas conclusiones importantes a partir de la evidencia científica, con el fin de que se evalúe cómo los tejidos periodontales responden a las restauraciones protésicas (22).

La presencia de márgenes subgingivales está asociada a inflamación, pérdida de inserción (PI), sangrado al sondaje, aumento en la profundidad de sondaje (PS), pérdida ósea (PO) y recesiones gingivales. Las restauraciones con coronas y prótesis fijas incrementan la incidencia y el progreso de la inflamación gingival.

Numerosos estudios, ya desde los clásicos de Silness (23, 24, 25), han demostrado que es preferible la ubicación supragingival y aun así en promedio el índice gingival es mayor en los dientes restaurados que en los controles contra laterales (26) (27).

Los factores que se han encontrado con más frecuencia asociados a inflamación gingival son la colocación de márgenes intracreviculares, la deficiente adaptación marginal, contornos inadecuados (restauraciones sobrecontorneadas) y superficies rugosas (22).

Las restauraciones ubicadas subgingivalmente también han sido asociadas a **pérdida de inserción**, incluso con un buen control de la placa (28,29,30). Con respecto al aumento en el índice de **sangrado al sondaje**, se han publicado numerosos estudios que demuestran que los márgenes subgingivales presentan más probabilidad de tener sangrado al sondaje comparado con los supragingivales: Reitemeier y cols. (31) Gemalmaz y Ergin (32); Valderhaug y Birkeland (33).

Diferentes estudios en los cuales los sujetos fueron seguidos hasta por 15 años después de la inserción de coronas y restauraciones registran PS entre 0.05 y 0.5 mayores que los controles, entre los más relevantes, se mencionan los de Valderhaug (34, 35). También se encontró una asociación significativa

entre las restauraciones defectuosas, pérdida de soporte periodontal y **pérdida ósea** en los dientes con restauraciones comparado con sus respectivos controles contra laterales (36-40). Es interesante remarcar que las restauraciones con márgenes subgingivales exhiben en general un aumento en **recesión gingival**, especialmente en pacientes con un fenotipo periodontal fino (29, 35, 41). Por lo cual resulta imperativo la realización de restauraciones que cumplan con criterios protésico periodontales adecuados.

Sin embargo, en múltiples situaciones clínicas los márgenes de la futura restauración deben posicionarse subgingivalmente debido a variadas circunstancias como es la presencia de una restauración antigua, caries dental, fractura de la corona clínica por debajo del margen gingival, necesidad de lograr el efecto ferrule, para lograr adecuada altura ocluso cervical de la preparación, por presencia de abrasiones, abfracciones, lesiones erosivas o decoloración de elementos dentarios por envejecimiento o tratamientos endodónticos previos (15, 42, 43). En ciertos casos, la preparación subgingival se utiliza también para optimizar la estética con una corona con un correcto contorno o festoneado gingival (44). Pero esa mínima invasión del surco debe ser compensada con una adaptación excelente de la restauración para no obtener todos los efectos indeseados ya mencionados. Aún cuando muchas veces los márgenes subgingivales son la elección del odontólogo debido a la preocupación estética del paciente, se debe advertir a los mismos que es muy probable que ellos no se mantengan por debajo del margen de la encía a lo largo del tiempo y que se pueda esperar que parte de la estructura dental no preparada quede expuesta.

En los últimos años, la popularidad de la preparación vertical del diente, una técnica que se ha utilizado desde hace mucho tiempo (45), se ha incrementado de manera significativa, especialmente en la zona estética. Recientemente ha sido presentada por Loi y Di Felice con el nombre de técnica biológicamente orientada con preparación vertical del diente (BOPT: siglas del inglés *Biologically Oriented Preparation Technique*) (46) para

mejorar la estabilidad de los tejidos blandos y conseguir mejor festoneado gingival y estética, y que ubica los márgenes de las preparaciones protéticas subgingivalmente. Aunque en la literatura científica hay suficiente evidencia para evitar esta ubicación, parecería tener un efecto beneficioso y estabilidad de los tejidos blandos a largo plazo (47).

2.3. Preparaciones dentarias en relación a los tejidos circundantes.

Como se ha expresado en el punto 2, una de las principales complicaciones clínicas en prótesis fijas sobre dientes naturales es el resultado estético insatisfactorio debido a la migración apical del margen gingival (33, 34, 48). La tendencia del margen gingival para migrar apicalmente en el tiempo, está relacionada con diferentes factores: calidad y cantidad de encía queratinizada (los fenotipos periodontales finos son más propensos a tener recesiones); reacción a un trauma durante el trabajo protético (preparación y retracción gingival); presencia de inflamación crónica debido a errores protéticos (problemas técnicos: márgenes abiertos, violación del espacio biológico, sobre-contorno horizontal); trauma debido a cepillado inadecuado, hábitos nocivos como el tabaquismo, que actualmente es considerado un potente factor modificador en la progresión y gravedad de las enfermedades periodontales (23, 40, 46).

Entre los factores relacionados a los procedimientos restauradores, uno es particularmente relevante: la técnica de preparación y geometría correspondiente a la línea de acabado. Tradicionalmente se describen, dos tipos de preparaciones: preparaciones con líneas de acabado, también llamadas preparaciones horizontales, y preparaciones sin líneas de acabado, descritas como "*feather edge*" o verticales.

Los tipos de preparaciones horizontales y definiciones de margen tradicionalmente aceptados son los siguientes: hombro, hombro con bisel, hombro inclinado (50 grados y 135 grados), chamfer y chamfer con bisel.

La preparación horizontal es preferible cuando la corona clínica y anatómica coincide y hay buena salud periodontal.

Los márgenes protéticos se localizan cerca de la unión amelocementaria. Ella está considerada como la preparación de elección debido a que proporciona un incremento de espacio para el material en la parte cervical con una mejor estabilidad estructural, mejor estética y un perfil de emergencia más adecuado (49, 50).

Las preparaciones sin líneas de terminación, que son las que se emplean en las verticales, son más conservadoras y se utilizan cuando la corona clínica no coincide con la corona anatómica, por ejemplo, por la pérdida de soporte debido a la enfermedad periodontal. En estos casos, el margen de la corona se encuentra en el área de la raíz (51, 52). La técnica BOPT, mencionada en el punto 2 se incluye dentro de las técnicas de preparación vertical. Esta, según palabras de sus autores, mejora la calidad de los tejidos periodontales blandos y el resultado estético a largo plazo. Este tipo de preparación dental a nivel marginal se utiliza para poder favorecer la migración coronal de los tejidos blandos vestibulares.

Como relatan Loi y Di Felice (46) “La diferencia entre la preparación horizontal y vertical es que, en la primera, el margen es posicionado por el odontólogo y deja una línea bien definida en el diente, la cual se replica en la impresión y en el modelo de trabajo. Esta es probablemente la razón por la cual los prostodoncistas prefieren preparaciones horizontales. Para preparaciones verticales, el margen es posicionado por el técnico de laboratorio con base en la información del tejido gingival.”

La ausencia de una línea bien definida, las dificultades en la obtención de buenos resultados estéticos, el posible riesgo de distorsión del margen metálico durante la confección de la cerámica y el "contorno" resultante, son factores considerados en esta preparación por algunos autores como posibles causas de inflamación y la recesión gingival (48).

Un tópico muy importante a considerar a la hora de comenzar con la preparación dentaria es el del **ancho** o **espacio biológico** (EB) que, por

cierto, es uno de los fundamentos periodontales de la técnica de preparación vertical. Aunque es un tema clásico, conocido y discutido desde hace mucho tiempo, actualmente muchos profesionales, aún, durante los tratamientos restauradores, por falta de conocimiento o por negligencia suelen provocar iatrogenias.

El término espacio biológico se refiere a la inserción combinada del epitelio de unión y tejido conectivo gingival desde la base del surco crevicular hasta la cresta del hueso alveolar. Histológica y morfológicamente no se considera el surco gingival dentro de esta definición. Desde el punto de vista clínico, si se considera la presencia del surco gingival como parte del espacio biológico. De este modo el espacio biológico clínico está comprendido por tres estructuras: epitelio de unión, inserción conectiva y surco gingival. Figura 1.

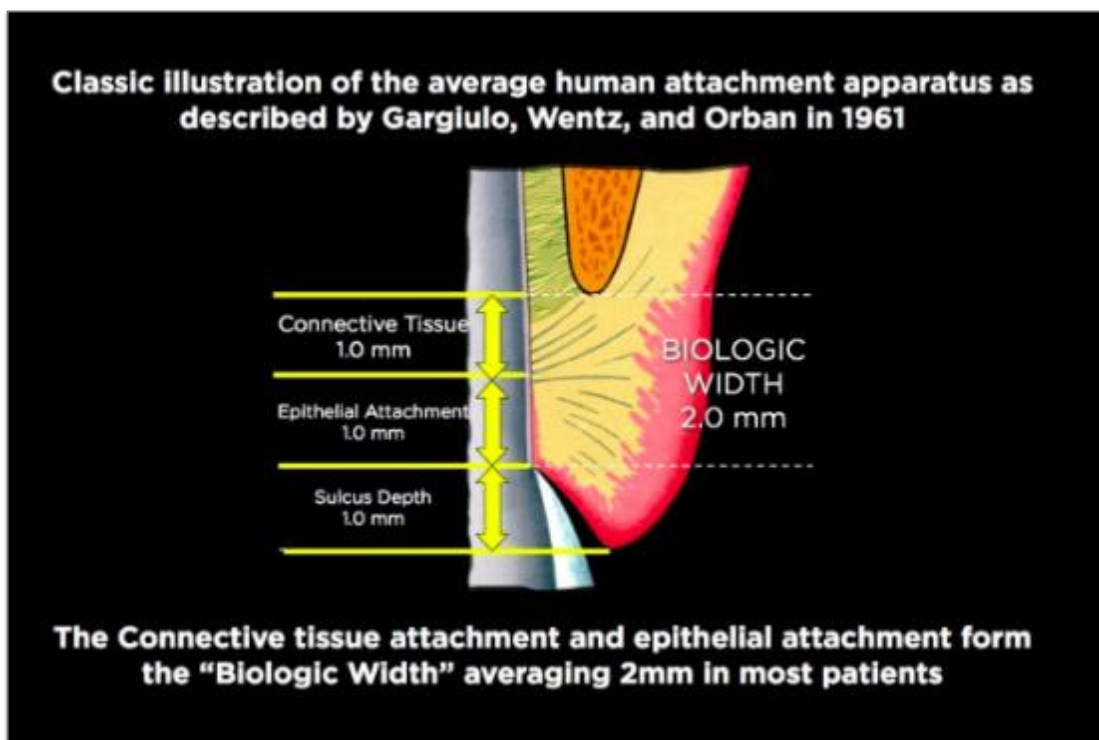


Fig. 1 Componentes y dimensiones del Espacio Biológico. Tomado de [http://www.speareducation.com/spear-review/2014/12/biologic-width-part.\(53\)](http://www.speareducation.com/spear-review/2014/12/biologic-width-part.(53))

En la última reunión de Consenso Mundial que congregó a representantes de la Academia Americana de Periodontología y de la Federación Europea de

Periodontología realizada en noviembre de 2017 y cuyo escrito fue publicado en Junio de 2018 el término ancho biológico (“*biologic width*”) fue reemplazado por el término “*supracrestal tissue attachment*”, el término en español sería inserción de tejido superacrestal, según la traducción propuesta por la Sociedad Argentina de Periodoncia en el resumen y traducción de los documentos de consenso en noviembre de 2018 (9).

Desde el punto de vista protésico y quirúrgico, se considera que la distancia del margen de restauración a la cresta ósea debe permitir alojar las tres estructuras que conforman el espacio biológico clínico. Diversos autores consideran clínicamente 3 mm como una dimensión adecuada para formar un espacio biológico saludable alrededor del diente con una restauración. Cualquier invasión del mismo provocará inicialmente una reacción inflamatoria, que podrá generar reabsorción del margen óseo como forma de promover su restablecimiento, o incluso acarrear la pérdida dental en casos más severos (54).

Cuando se va a realizar un tratamiento protésico en un elemento dentario, el análisis del ancho biológico es de fundamental importancia; en muchos casos diagnosticados con falta de espacio biológico, se deberá primero restablecer esta estructura, mediante una técnica protocolizada que se denomina recuperación de espacio biológico y que se detalla a continuación: (55).

Recuperación de espacio biológico

Para la planificación adecuada del procedimiento se deberán tener en consideración cinco parámetros básicos: estado periodontal, viabilidad protésica de la pieza, resultado estético del procedimiento, medida del espacio biológico y ancho de encía queratinizada.

- Estado periodontal: La realización del procedimiento quirúrgico debe realizarse en un paciente que se encuentre periodontalmente estable. La

higiene bucal debe ser aceptable, sin presencia de inflamación gingival y las posibles bolsas periodontales deberán estar controladas.

- Viabilidad protésica del caso: Es necesario evaluar la pieza desde el punto de vista protésico y proyectar el estado de la misma luego de la cirugía. Por lo tanto, se considerará la posible relación entre el futuro largo de la corona y la porción radicular remanente luego de la remoción de tejido óseo.
- Compromiso estético del procedimiento: Se debe considerar que el desplazamiento del margen gingival hacia apical producirá un alargamiento de la corona de la pieza tratada quirúrgicamente. Es necesario determinar previamente cómo afectará dicha circunstancia en el aspecto del paciente. Se impone un análisis minucioso de la zona, sobre todo si es de alto requerimiento estético, así como las expectativas y el tipo de sonrisa del paciente. También se deberá considerar la posibilidad de realizar pequeñas gingivectomías o gingivoplastias en los dientes adyacentes a la pieza tratada con el fin de armonizar el margen gingival y lograr un mejor resultado estético.
- Medida del espacio biológico: Se deberá evaluar también la dimensión del espacio biológico en sí mismo. De este modo con el sondaje que se realiza desde el margen gingival a la cresta ósea (hondeo) se determinará la necesidad de realizar una osteotomía o sólo la remoción de tejido gingival o gingivectomía.
- Estado de la encía queratinizada: Se debe evaluar el ancho y grosor de la encía queratinizada en relación a factores que comprometan el margen gingival, tal como ya se lo expresó en detalle en el punto 2.

Existen numerosas técnicas quirúrgicas para recuperar el espacio biológico entre las que se pueden mencionar, el colgajo de Widman modificado, el colgajo de reposición apical, la técnica interfase alveolo restauración (IAR) (56, 57, 58) y la del alargamiento coronario. También puede recuperarse este

espacio mediante técnicas no quirúrgicas como es la extrusión forzada (ver más adelante en el texto)

El odontólogo rehabilitador debe tener presente una serie de recomendaciones o principios a la hora de planificar la recuperación del espacio biológico.

Principio 1: Toda pieza que necesite la recuperación de espacio biológico deberá estar pretallada o por lo menos con límites precisos de donde será el futuro margen de la restauración pues a partir de este límite se hará la medida del nuevo espacio biológico.

Principio 2: Toda pieza que necesite la recuperación de espacio biológico y que deba rehabilitada protésicamente tendrá que contar con una prótesis provisional ya realizada que permita mantener a la encía en su lugar respetando el nuevo ancho biológico, de no hacerlo el nuevo margen de la encía crecerá rápidamente e invadirá el nuevo ancho biológico. Este tema se analizará con mayor profundidad en el punto 4.

Periodos de cicatrización luego de la recuperación de espacio biológico

Una pregunta frecuente entre los profesionales rehabilitadores es cuál es el tiempo adecuado entre la realización del procedimiento quirúrgico y la instalación de la prótesis definitiva. Para determinarlo se deben considerar los posibles cambios en los tejidos de inserción y gingivales luego del procedimiento. Ong y colaboradores (59) publicaron en base a una revisión de estudios previos los siguientes periodos adecuados entre determinado procedimiento y la instalación de la prótesis definitiva. Basándose en investigaciones de los principios de cicatrización de heridas, la maduración del tejido se completa dentro de las 4 a 6 semanas si sólo se realizó una gingivectomía / gingivoplastía. Si se levantó un colgajo vestibular y se expuso tejido óseo, se necesitarán de 8 a 12 semanas para la maduración y estabilización del tejido. Si, además, se eliminó hueso (osteotomía u osteoplastía), se necesitará un período mayor a 6 meses para la estabilización

de los tejidos blandos. En estos casos también puede ser necesaria una cirugía secundaria para refinar el resultado de la línea de sonrisa entre 6 a 12 semanas después.

En un trabajo de investigación realizado por Lanning y equipo (54) se informó que el ancho del espacio biológico de los sitios tratados con procedimientos de recuperación de espacio o alargamiento coronario, restablecen anatómica e histológicamente sus dimensiones normales en 6 meses. Sin embargo, entre el tercer y sexto mes, la posición del margen gingival libre y el nivel de inserción se mantienen estables. Los autores concluyeron que a los 3 meses de la cirugía pre-protésica, el margen definitivo de la corona puede ser construido, aún en áreas estéticas.

Todo lo mencionado hasta el momento se aplica a las preparaciones horizontales tradicionales, en el caso de las preparaciones verticales, el manejo de la preparación del elemento dentario y los tejidos blandos sigue un protocolo estricto que se detalla a continuación:

- Mapeo gingival: se realiza con sonda gingival con el fin de conocer y medir exactamente el epitelio de unión.
- *Root Flattening*: lo primero es realizar el aplanamiento radicular. Al crear más espacio se aleja el diente de los tejidos blandos y con el objetivo de aumentar el grosor de estos.
- Gingitage: Se introducen fresas calibrada dentro del surco y se “talla” la cara interna del surco gingival. Una vez que el coágulo está estable, se retiene la migración apical del epitelio y el espacio creado permite la estabilización de las fibras de colágeno.
- Prueba y rebasado de corona provisoria: Este procedimiento es necesario para estabilizar la herida mediante el empleo de prótesis provisionales.
- La impresión definitiva no se realiza antes de las 4 semanas de la colocación de la prótesis provisoria. Se deben utilizar hilos retractores.

En esta técnica se emplean fresas largas diamantadas en forma de llama para reducir el perfil de emergencia del diente en la parte vestibular, y actuando como un “curetaje gingival” sobre los tejidos periodontales blandos. La profundidad de la fresa se controla utilizando lupas de aumento de 4,5x y con fresas coloreadas con marcas de profundidad; el margen de la restauración provisional se posiciona a una profundidad máxima de 0,5 mm subgingival excepto en la parte vestibular del diente, donde la restauración provisional se posiciona 0,5 mm subgingival a los niveles deseados de los tejidos blandos. De esta manera se obtiene beneficio de dos aspectos significativos: el primero, relacionado con la reducción del contorno del diente, muy bien descrito en implantes, y el segundo relacionado al curetaje gingival de los tejidos blandos (46). Tras un periodo de tres semanas, mejora significativamente la maduración de los tejidos blandos y se resuelve la recesión gingival.

Los autores de la técnica reportan estabilidad de los tejidos blandos tras cinco años de seguimiento, pero para lograr los resultados mencionados, se requiere el seguir estrictamente el protocolo, que el paciente tenga el fenotipo periodontal adecuado, controle muy bien su biofilm bacteriano, se debe trabajar en conjunto con un laboratorio que conozca y entienda sus fundamentos y es, además un procedimiento, técnico sensible, por lo tanto, si no hay necesidad de modificar los tejidos blandos, como en dientes vitales, sin decoloraciones o con márgenes gingivales simétricos o con una sonrisa baja, se tendría que considerar y recomendar un margen yuxtagingival.

Otra posibilidad terapéutica, como ya se mencionó, que se debe tener en cuenta y que guarda relación con este tema es la **erupción forzada**. La misma se define de forma simple, como el movimiento ortodóncico en dirección coronal a través de la aplicación de fuerzas ligeras y continuas para provocar cambios en los tejidos blandos y hueso (58).

Las indicaciones propuestas de esta técnica pueden ser clasificadas en tres grupos:

- Tratamiento de dientes cariados o fracturados subgingivalmente, buscando la exposición de la fractura para facilitar el tratamiento restaurador.
- Tratamiento de defectos periodontales aislados, favoreciendo la reducción de defectos óseos verticales y mejorando la relación corona-raíz.
- Mejora del lugar implantario, aumentando la calidad de la zona ósea receptora de un futuro implante osteointegrado.

A pesar de ser una técnica ampliamente descrita en la literatura como válida y favorable cuando está bien indicada, parece existir una ausencia de estudios rigurosos sobre la erupción forzada que propongan protocolos estándares de tratamiento. Así pues, existe un gran número de variables clínicas que hace difícil el obtener conclusiones claras respecto a la técnica ortodóncica utilizada: la cantidad de estructura dental extruida, el tiempo transcurrido durante la erupción activa, el tiempo de retención y estabilización de la pieza tratada, la realización o no de fibrotomía previa y la remodelación ósea tras el tratamiento

A pesar de ello, la escasa literatura publicada muestra una gran predictibilidad de resultados.

Una vez completado el proceso de extrusión deseado, el diente debe ser estabilizado para permitir la maduración ósea. Esto es así para todas las indicaciones, incluyendo aquellos casos donde el diente se haya extruido para ser sustituido posteriormente por un implante.

La estabilización permite la correcta reorganización de las fibras del ligamento periodontal y la remodelación ósea, limitando las posibilidades de recidiva (intrusión). Sin embargo, no hay evidencias en la literatura que permitan determinar de manera clara el periodo necesario para la estabilidad de los dientes postextrusión.

En líneas generales, después de completar el movimiento activo, se recomienda de seis a doce semanas de estabilización por diente para permitir la estabilidad y la consolidación del hueso. Si el objetivo de tratamiento, es la extracción del diente para la colocación de un implante, el intervalo estabilización tras extrusión se debe extender desde seis hasta las 34

semanas. La posición de la nueva línea de terminación es recomendable que sea realizada una vez que los tejidos estén estables y sin posibilidad de variación o desplazamiento (60).

2.4. Diseño protético y confección de restauraciones provisionales en áreas edéntulas. Adecuación de tejidos blandos en las brechas.

La prótesis provisional da al profesional y al paciente una visión previa del resultado final. La fabricación de una restauración fija, provisional tanto si es unitaria como si se trata de una rehabilitación de toda la boca, ya sea para dientes naturales o para implantes, es una fase crítica en la odontología restauradora.

Las restauraciones provisionales sirven como herramienta de diagnóstico y son esenciales para establecer un precedente de las restauraciones definitivas. Estas, al estar bien adaptadas y bien contorneadas permiten al tejido periodontal mantenerse en salud y/o modelarlo.

Se debe prestar especial atención al desarrollo del perfil de emergencia de la prótesis provisional tanto por proximal como por vestibulolingual para permitir al paciente el acceso a todas las zonas y mantener el periodonto sano durante el periodo de cicatrización y maduración (1).

Durante la fabricación del provisional se impone ser especialmente cuidadoso en minimizar el trauma tanto mecánico como químico de la dentición natural y del periodonto. El momento de la planificación y diseño de las prótesis provisionales es uno de los más importantes en el desarrollo de una arquitectura de tejido armónico. Seleccionar el material adecuado, el tiempo de iniciar y de finalizar la manipulación del tejido y el establecimiento de la forma y la función, son pasos esenciales en la obtención del éxito.

En este punto se hará referencia a los elementos del diseño de prótesis fija que guardan relación con los tejidos blandos. Ya se mencionaron en los

párrafos precedentes, los tipos de terminaciones cervicales en coronas unitarias. Ahora, se mencionarán los criterios clínicos a aplicar en el diseño de pósticos y de los pilares a extensión o cantilever y el perfil de emergencia de una restauración.

Diseño de pósticos.

En prótesis fija es importante manejar los conceptos necesarios que permitan brindar al paciente los beneficios que representa la confección de una prótesis que devuelva la función y la estética, y que no lesione los tejidos blandos adyacentes. Uno de los elementos de la prótesis parcial fija que cobra mayor importancia tomando en cuenta estas consideraciones es el *póstico*. Dicho elemento es la estructura específica que sustituirá las piezas dentales perdidas y por lo tanto debe asemejarse a un diente natural en todas sus características.

El póstico o diente artificial constituye la razón de ser de una prótesis parcial fija. Su nombre se deriva del latín "*pons*", que significa puente. Es el elemento de la prótesis parcial fija que sustituye él o los dientes naturales faltantes.

El diseño del diente protético vendrá dictado por la estética, la función, la facilidad para limpiarlo, el mantenimiento de un tejido sano sobre el reborde edéntulo y la comodidad del paciente. Con la pérdida de un diente, los tejidos adyacentes cambian, de tal forma que el elemento a reponer, en algunas ocasiones no puede llegar a duplicar exactamente el diente perdido. La reabsorción alveolar y el remodelamiento, reconforman la zona edéntula, redondeando los rebordes afilados y rellenando el alvéolo.

El póstico debe adaptarse al estado de los tejidos blandos y de las estructuras remanentes, tratando de sustituir el o los dientes perdidos imitando su contorno y función de forma que le brinde un beneficio al portador de la prótesis en lugar de lesionar los tejidos subyacentes.

Existen diferentes tipos o diseños de pósticos descritos en la literatura: el sanitario o higiénico, el cónico, el ovoide, en silla de montar, silla de montar

modificado. Cada uno de ellos posee determinadas características que ofrecen ventajas y desventajas frente a diferentes situaciones clínicas.

1. Póntico higiénico: No tienen contacto con el reborde edéntulo, es decir, no tienen contacto con tejidos blandos. Se emplea en la zona no estética, en particular para sustituir primeros molares inferiores. Restaura la función oclusal y estabiliza los dientes adyacentes y antagonistas. Su grosor oclusogingival no debe ser menor de 3,0 mm., manteniendo el suficiente espacio en su parte inferior para facilitar la limpieza.

2. Póntico cónico: Es redondeado y por lo tanto fácil de limpiar; sin embargo, su punta es pequeña con relación a su tamaño total. Su adaptación es buena en un reborde mandibular delgado. Sin embargo, cuando se utiliza en un plano y ancho, las troneras triangulares anchas resultantes alrededor del contacto tisular tienen tendencia a almacenar restos de comida, por lo cual a los pacientes en los que se vaya a emplear deben tener un control estricto de la placa dental. Su empleo se limita a la sustitución de dientes sobre rebordes delgados en la zona no estética. Puede ser usado para que el sitio de la extracción dental no colapse.

3. Póntico ovoide: Es un diseño con terminación redondeada que actualmente se utiliza cuando la estética constituye un factor importante. Su antecedente es el póntico con extensiones radiculares de porcelana utilizado con frecuencia hasta 1930 a modo de sustituto estético e higiénico para el póntico en silla de montar. El segmento en contacto con el tejido es claramente redondeado y se introduce en una concavidad del reborde. Su limpieza se realiza fácilmente con hilo dental. La concavidad puede crearse mediante la colocación de una prótesis parcial fija provisional con el póntico extendido un 25 % dentro del alvéolo inmediatamente después de la extracción del diente. También puede conseguirse luego mediante cirugía. Este póntico actúa adecuadamente cuando el reborde es plano y ancho, lo cual da la ilusión de que sale del mismo. Semeja el perfil de emergencia de los dientes naturales, lo cual los hace estéticos e higiénicos, si bien posee un contacto con la mucosa, si la superficie del póntico ovoide es lisa y el control de placa por

parte del paciente es bueno, no produce inflamación de los tejidos blandos. Sus contornos evitan la impactación de alimentos. Se encuentran contraindicados cuando la altura del reborde residual es insuficiente, creando una relación del pónico con el reborde inadecuada. En estos casos se puede utilizar diversos métodos quirúrgicos para aumentar el reborde alveolar.

4.Pónico en silla de montar: Este tiene la apariencia de un diente reemplazando todos los contornos de los que están ausentes. Forma un contacto amplio y cóncavo con el reborde, obliterando las troneras vestibular, lingual y proximal. El pónico en silla de montar, si bien luce muy estético, es muy difícil de conservar desde el punto de vista higiénico. Por la concavidad importante en la superficie hística del pónico, el hilo dental no puede limpiar de manera conveniente ni éste ni la superficie citada, y en realidad puede lesionar el tejido. Este diseño está contraindicado por las razones antes expuestas. La figura 2 muestra un esquema de los diferentes tipos de pónicos.


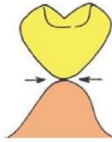
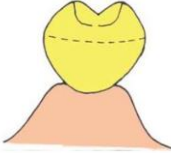
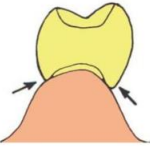
1.Pónico Higiénico o sanitario	
2.Pónico Cónico	
3.Pónico ovoide u oval	
4.Pónico en silla de montar	

Fig. 2 Esquema de los diferentes diseños de pónicos

El diseño seleccionado para la prótesis definitiva debe ser idéntico en la prótesis provisional. En la actualidad y desde hace más de 30 años, cuando una dentadura parcial fija es la opción correcta, el pónico ovoide es la mejor opción estética. Aunque su diseño no es nuevo, éste fue descrito Dewey y Zugsmith en 1933 y estuvo en desuso hasta el año 1980, cuando la revolución cosmética empujó a los profesionales a volver a evaluarlo. Una investigación reciente realizada por Zitzmann y su equipo para evaluar la cantidad de inflamación crónica causada por un pónico ovoide demostró que son compatibles con las medidas de higiene oral adecuada y no está asociado con manifestaciones clínicas de la inflamación (61).

Tripodakis y colegas también encontraron que este tipo de diseño no induce inflamación en los tejidos adyacentes, pero que sí causa cierta presión en los tejidos (62, 63).

El puente con pónico ovoideo es un diseño que tiene una parte convexa, que hace contacto con la encía y se lo utiliza generalmente en el sector anterior porque da un acabado más estético ya que pareciera que emerge del alveolo evitando que exista una reabsorción del hueso alveolar y el colapso de las papilas interdentes. Para que tenga éxito, debe haber suficiente altura y ancho de la cresta alveolar. Los primeros artículos que informaron sobre esta técnica estaban a favor del aumento quirúrgico del sitio del pónico con colgajos enrollados e injertos de tejido conjuntivo para mejorar el perfil de emergencia. (64, 65, 66).

Este diseño es ideal para el sector anterior del maxilar, especialmente si hay una línea de sonrisa alta o cuando las exigencias estéticas lo imponen.

Cuando se rehabilitan áreas edéntulas anteriores con prótesis fija convencional, la falta de papila interdental y un perfil de emergencia adecuado se torna más crítico ya que depende del tipo de resorción ósea y de las condiciones de los tejidos de soporte. Cuando tenemos poca resorción ósea y una mucosa queratinizada favorable se hace necesario una técnica que acondicione estos tejidos.

Adecuación de brechas:

El desarrollo de los sitios receptores puede implicar la realización de maniobras quirúrgicas o el uso de una restauración provisional a largo plazo. La técnica de acondicionamiento por “escarificación” de la mucosa queratinizada proporciona excelentes resultados estéticos ya que es un procedimiento simple, de corta duración y de bajo costo para el profesional, proporcionando una excelente biología y función de la prótesis fija. Con el fantoma convexo, un control de placa rígido y ausencia de inflamación es posible la creación de un contorno gingival que asemeje la papila interdental, la restauración del arco cóncavo gingival y la eliminación de los espacios negros (67).

Un requisito fundamental para la realización del acondicionamiento de la brecha es la presencia de la mucosa queratinizada, y de restauraciones provisionales con forma y contorno adecuado. La literatura actual relata que se puede obtener por tres técnicas y/o la combinación de ellas: presión gradual, escarificación y electrocirugía. En todas estas, la restauración provisoria es estratégica para el éxito de la técnica, debiendo ser una copia fiel de la prótesis definitiva que se quiere alcanzar.

La escarificación consiste en un remodelado quirúrgico de la brecha para lograr la simulación de papilas interdentarias. Se puede realizar mediante instrumentos rotatorios de alta velocidad con piedras de diamante periformes o redondas o con electrocirugía, con irrigación. Se genera, así, un área cruenta sobre la cual es asentada la restauración provisional. Esta debe realizarse cuando el espesor del tejido blando sea de un espesor considerable.

Antes de preparar el sitio, se debe anestesiar para que la profundidad y la naturaleza viscoelástica del tejido se pueda evaluar mediante sondeo óseo con una sonda periodontal. Debe existir al menos 1mm de mucosa sobre el hueso alveolar subyacente. Otra consideración importante es la distancia desde el punto de contacto hasta el hueso crestral subyacente. Si esta

distancia es de 5 mm o menos, la presencia de una papila es más predecible (68). En los casos en que el espesor del tejido sea insuficiente, el espacio edéntulo se puede injertar antes de la restauración para aumentar la profundidad del tejido (64, 66).

La presión gradual: Esta técnica se basa en la utilización de la restauración provisional para conseguir el acondicionamiento gingival. Ella está indicada para áreas pequeñas, con espacios de uno hasta dos pósticos, de modo que no se pierda el control sobre las áreas acondicionadas. La provisional, hecha en resina acrílica, debe presionar el tejido de modo de modelarlo, obteniendo una correcta relación entre la encía y la prótesis. De esta manera, la demanda funcional se alcanza, promoviendo el acceso para higiene y garantizando estética, siendo este el objetivo de la prótesis definitiva. La realización de esta técnica, consiste en la confección de coronas provisionales que sigan los principios biológicos de las coronas definitivas, con pósticos convexos (ovales), perfiles de emergencia adecuados y espacio interdental para las papilas. El área del póstico recibe una aplicación gradual de resina acrílica, alrededor de 1,0 mm, de manera que ejerza una presión sobre el tejido, que genera una leve isquemia, pero sin interferir en la adaptación marginal y en la cementación de la restauración. Los excesos de resina deben ser removidos con posterior pulido y acabado, especialmente, en las áreas de contacto con el tejido. Con ello, se lo modela, formando una depresión bajo el póstico y dirigiendo la formación de las papilas hacia los espacios interdetales. El paciente debe regresar después de una semana para evaluación de las condiciones del área, la presencia de ulceración es reflejo de demasiada presión. Se debe evaluar la necesidad o no de nuevas aplicaciones de resina acrílica, siendo a veces necesario de 3 a 5 aplicaciones. Siempre se deben quitar los excesos y realizar un nuevo pulido y acabado, causando el mínimo de irritación al tejido (67).

La electrocirugía debe utilizarse con precaución, ya que el contacto prolongado en el sitio causará una pérdida excesiva de tejido especialmente si la mucosa es delgada. En la técnica de electrocirugía se deben seguir todos

los patrones mencionados en la técnica de la escarificación, pero, se utilizan puntas del electrobisturi en lugar de las piedras diamantadas para conseguir la "escultura" de la arquitectura gingival. Su control no es tan preciso como en la escarificación y el olor de las operaciones electroquirúrgicas puede ser muy desagradable para el paciente. Además, más traumática, por tener un período cicatrizal más largo, debido a la necrosis tisular generada por el calor, y existe la posibilidad de reabsorción ósea. De este modo, esta técnica ha sido poco utilizada. Está también está contraindicada en sujetos portadores de marcapasos cardíacos (67).

El momento del remodelado de los tejidos blandos de la brecha también puede variar. Puede ser antes de la toma de impresión o inmediatamente antes de la instalación de la restauración definitiva. Si se elige el primero, se debe confeccionar un provisional adecuado para mantener la forma creada. La restauración provisional debe ser altamente pulida, convexa y aplicar una ligera presión en el área, pero aún así permitir el paso del hilo dental. Para este propósito es necesario elaborar un provisorio que ayude a preservar el sitio y la forma de las papilas adyacentes.

Después del procedimiento quirúrgico, la mucosa cicatriza por segunda intención durante un período de 3 semanas aproximadamente. Con respecto al uso de una restauración provisional a largo plazo, se recomienda aproximadamente 3 meses (61).

Las ventajas de preparar el sitio receptor antes de la impresión, es que el profesional puede evaluar la profundidad, calidad y espesor de la mucosa y el grado de compresión viscoelástica de la misma. También le da al clínico un mayor control sobre el perfil de emergencia de la restauración.

Si el profesional desarrolla el sitio al momento de instalar el puente, es el técnico de laboratorio quien debe estimar el grosor y la compresión de la mucosa, lo que no resulta ideal. En estos casos, el técnico tiene que preparar el yeso para proporcionar suficiente espacio para el pónico, lo que hace a este procedimiento poco predecible, aún, si se ha utilizado un encerado de

diagnóstico, en donde la posición del pónico y el perfil de emergencia se acordaron antes de la construcción de la restauración. Por lo tanto, es preferible que la posición del pónico oval y el perfil de emergencia sean una decisión clínica, basada en el comportamiento de los tejidos durante el periodo de provisionalización.

Prótesis Parcial Fija (PPF) a extensión o en cantilever

Es también llamado puente en extensión o puente flotante, es una PPF en la cual el pónico es retenido y soportado solamente en un extremo por uno o más pilares (69). Con el uso de un cantilever, se crea una palanca grado I al aplicar una fuerza vertical u oblicua sobre el pónico. Esto resulta en tensiones a nivel de los dientes pilares mayores que la fuerza aplicada. Sin embargo, en dientes naturales existe un control propioceptivo y de adaptación dada por el ligamento periodontal y la pulpa que controlan las fuerzas oclusales.

Hammerle y colaboradores (70) concluyeron, después de analizar de 5 a 16 años a 92 pacientes, que tenían 115 cantilevers en 239 dientes pilares, que la causa más frecuente de fallas en los mismos son: las caries (falla biológica) y la pérdida de retención (falla técnica) y que estas fallas podrían ser prevenidas con un buen mantenimiento y una estricta observación de las reglas para la preparación de los pilares retentivos. Dentro de las demás fallas, las cuales se presentaron en menor frecuencia (pérdida de vitalidad, fractura de materiales restauradores, fractura de los pilares) no observaron problemas en el soporte óseo significativos.

Los pónicos suspendidos aumentan los esfuerzos sobre los dientes pilares. El aumento de la carga debe ser compensado a través de preparaciones protésicas largas y superficies axiales con una convergencia mínima, las cuales confieren características de alta retención y estabilidad, además de un aumento de volumen de la prótesis en la dirección de la carga. El aumento de volumen de la prótesis le confiere mayor rigidez y evita su deformación. Mezzomo, Palmqvist y Swartz (71) demostraron que los cantilevers requieren

de pilares ferulizados para disminuir las fuerzas de palanca; esto hace que se aumente la resistencia a las fuerzas aplicadas por medio de la reorientación de las mismas y de las tensiones resultantes sobre los dientes pilares y estructuras de soporte. El conector entre el pónico y el retenedor más cercano debe ser lo suficientemente grueso para soportar la mayor concentración de tensiones.

Cuando un pónico a extensión reemplaza un espacio edéntulo, las fuerzas aplicadas sobre el pónico tienen efecto totalmente diferente sobre los dientes pilares. En este último caso el pónico actuará como un brazo de palanca inclinando ligeramente la prótesis y el diente pilar.

Himmel R. (72), en su revisión de literatura sobre prótesis parcial fija a extensión, establece que el pronóstico será mejorado si se tienen en cuenta los siguientes criterios:

1. Dientes pilares con raíces largas y soporte óseo aceptable.
2. Dientes pilares con preparaciones largas y paredes paralelas.
3. Dientes pilares vitales. La explicación para considerar pilares vitales está basada en que los dientes no vitales o con tratamiento endodóntico, presentan una disminución de la solidez estructural de toda la unidad dentaria, no hay sensibilidad y por consiguiente la instauración de la caries es más factible y, por último, se considera que existe más tolerancia frente a las fuerzas oclusales al disminuirse la autoprotección.
4. Aumentar el número de pilares y disminuir el número de pónicos a extensión. El mínimo de pilares para una prótesis a extensión es dos. La única excepción documentada en la literatura es el lateral superior con el canino como pilar (73).
5. Oclusión equilibrada y armónica y desoclusiones sin interferencias.
6. Coronas completas como retenedores.
7. Conectores fuertes (gruesos).
8. Excelente higiene oral.

Una PPF a extensión con soporte periodontal adecuado puede reemplazar cualquier diente en el arco dental, pero es especialmente útil como alternativa a una prótesis parcial removible.

La prótesis a extensión puede constituir una alternativa, si los implantes están contraindicados por razones anatómicas, médicas, económicas, psicológicas o simplemente porque el paciente no acepta una prótesis removible

Perfil de emergencia.

El concepto de perfil de emergencia (PE), es un término que ha tenido distintos significados a lo largo del tiempo. En 1989, se lo definió como la porción del contorno dental axial que se extiende desde la base del surco gingival hasta el margen libre de la encía. El Glosario de Términos Prostodóncicos lo define como el contorno de un diente o una restauración, ya sea una corona sobre un diente natural o un pilar de un implante, y su relación con los tejidos adyacentes. (58)

Pocos artículos establecen la forma que el PE debe tener, sea recto, plano o cóncavo. Aún cuando se han observado algunas concavidades y convexidades, la norma es un PE recto. El PE es el nexo más crucial entre la forma del diente y la salud gingival. Se requiere una atención muy cuidadosa cuando se establezca un PE adecuado en la restauración definitiva para que se reduzcan no solamente las áreas retentivas que permitan la acumulación de placa bacteriana sino también la inflamación iatrogénica. Varias técnicas se han diseñado para ayudar a los clínicos y a los técnicos dentales a crear el correcto PE en las restauraciones definitivas. Ello incluye la minuciosa observación de los tejidos blandos, réplicas gingivales y la correcta confección de restauraciones provisionales.

La mayoría de los artículos relacionados con el estudio del PE tratan sobre distintas técnicas de laboratorio, restauraciones provisionales y aspectos teóricos a tener en cuenta con el fin de conseguir tratamientos exitosos

protésica y periodontalmente, pero son pocos los estudios clínicos que muestran las implicancias de distintos PE en las poblaciones, fundamentalmente por principios éticos.

Algunos autores como Croll (74), aseguran que la selección de un PE recto mejora la efectividad de la higiene oral cerca del surco gingival, cuando se diseñan coronas artificiales sobre dientes naturales. En la Universidad Albert Ludwigs, Freiburg, Alemania se realizó, en el año 2002 un estudio en perros Beagle en donde se evaluó clínica y microbiológicamente tres tipos de PE: contorno normal, sobrecontornos de 30° y 50°.

Se observó mayor cantidad de placa bacteriana e inflamación gingival, incremento de la profundidad de sondaje y mayor pérdida de inserción en los dientes sobrecontorneados, a pesar de que se implementaron regímenes exigentes de higiene oral. La frecuencia de detección de algunas especies bacterianas fue mayor en las coronas sobrecontorneadas, comparadas con las coronas con contorno normal y con los dientes naturales (75, 76).

Los márgenes subgingivales sobrecontorneados y PE exagerados pueden alterar la estética e integridad de los tejidos gingivales y se encuentran más asociados a inflamación y retención de placa bacteriana. Los contornos y PE modificados por las restauraciones pueden no ser el único factor responsable del consecuente cambio del estado periodontal, especialmente en la superficie lingual, la cual puede verse afectada por la visión indirecta empleada allí cuando se realizan las preparaciones protésicas, la dificultad inherente del lugar durante la impresión y el acceso dificultoso a la higiene bucal en esa superficie.

La realización de contornos adecuados y PE rectos son aceptados como estrategias para simplificar la higiene bucal. La mayoría de los estudios muestran que son más lesivos para la salud gingival los sobrecontornos que los infracontornos.

Una buena recomendación cuando se restaura un diente es reconstruirlo y evaluarlo estableciendo una comparación con el diente natural contralateral.

La restauración provisoria, como ya se lo expresó, es un paso crucial para la evaluación de los parámetros estéticos, protésicos y periodontales.

El perfil de emergencia de una restauración en un área estética presenta dos aspectos: la forma subgingival y la forma supragingival. La primera debe seguir los contornos de la unión amelocementaria y el soporte de los tejidos gingivales. Considerando las limitaciones, el espesor aumentado de los contornos subgingivales interproximales conduce a un incremento en la altura de la papila, mientras que una ampliación de los contornos vestibulares favorece un posicionamiento apical de los tejidos gingivales.

En la mencionada técnica BOPT se tiene especial consideración con respecto a este tema. En ella se introduce un nuevo concepto basado en la observación de que es el perfil gingival el que se adapta de manera especular al perfil de emergencia coronal y no al contrario (Concepto de formas y perfiles de adaptación, que los autores han dado en llamar ala de gaviota) Figura 3 (77). Sobre la base de este concepto, la creación de los perfiles se realiza en el modelo maestro sin el componente gingival, creando un contorno ideal

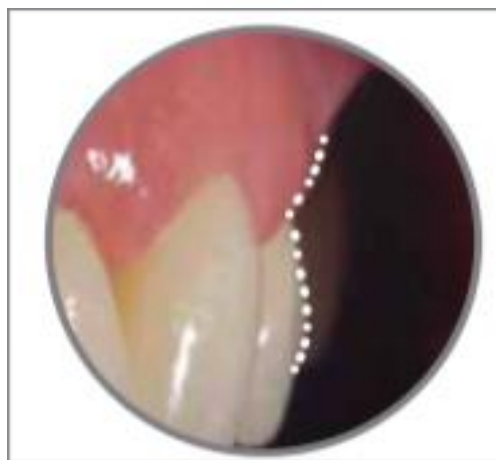


Fig. 3. Línea especular entre el perfil de emergencia dental y el margen gingival (77).

morfofuncional y estético. La restauración protésica se transfiere al modelo con la encía para evaluar los contornos tridimensionalmente.

2. 5. Toma de impresiones

En prótesis fija un ajuste preciso sobre el diente ya preparado es primordial para el éxito futuro de la restauración y esto se logra realizando una excelente impresión de los elementos a rehabilitar (79). Para ello no sólo es importante el tipo y calidad de materiales a utilizar en cada caso, sino que también se deben considerar aspectos de los tejidos blandos que rodean a la preparación.

Este proceso de toma de impresión de los dientes pilares y/o implantes puede verse afectado por la encía marginal, el sangrado y los fluidos gingivales a la hora que el material de impresión intente reproducir lo que se encuentra en el interior del surco. (80)

Con el fin de lograr el desplazamiento efectivo del margen gingival se han publicado numerosos métodos de retracción de la encía.

El objetivo principal de la retracción se basa en el desplazamiento reversible de los tejidos gingivales en dirección lateral, de modo que asegure la entrada del material de impresión de baja viscosidad, permita el registro con precisión del área intracrevicular y un grosor adecuado de la impresión que disminuya el riesgo de desgarre al ser removida (81). Durante este procedimiento se producen movimientos en la encía que involucran diferentes fuerzas.

La literatura reporta cuatro fuerzas resultantes de la interacción de los tejidos blandos con los materiales de retracción e impresión: fuerza de retracción, recidiva, desplazamiento y colapso.

La fuerza de **retracción** se describe como un movimiento hacia apical y afuera del margen gingival libre, al desplazar la encía de los dientes tallados. La fuerza **recidivante** es inherente del tejido gingival, se entiende como la tendencia de éste a regresar a su posición original y es influenciada por las

fibras elásticas y la capacidad de recuperación de la encía adherida adyacente, comprimida durante la retracción.

La fuerza de **desplazamiento** ocurre por apoyo hacia abajo y por la consistencia del material de impresión directamente sobre el tejido gingival.

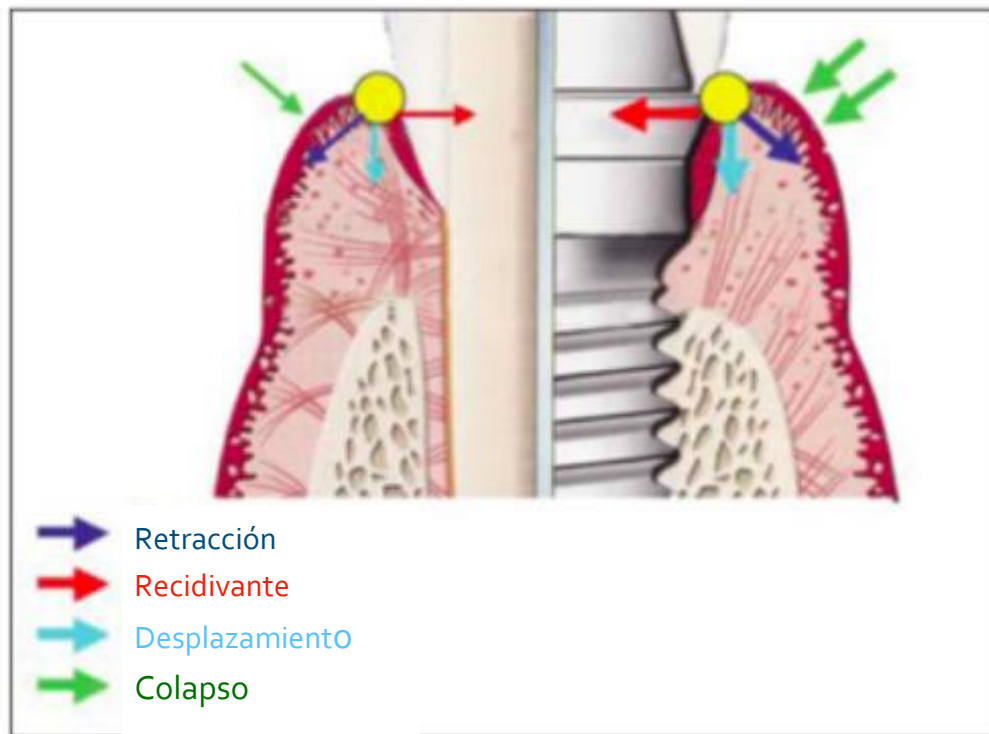


Figura 4. Fuerzas resultantes de la interacción de la encía con los materiales de impresión en dientes e implantes. (82)

El **colapso** tiene lugar durante la toma de impresión, al no existir un material de retracción en el interior del surco, el material de impresión contacta con el margen gingival libre y el tejido colapsa contra el diente preparado. Estas fuerzas ocurren tanto en la toma de impresiones en dientes naturales y en implantes (82) La Figura 4 ilustra esta situación.

Clasificación de los métodos de retracción gingival:

El hilo o cordón de retracción gingival es el método más eficaz y más utilizado. Lo más crítico es manipular los tejidos blandos, controlar cualquier sangrado

y exponer los márgenes. Es por eso que el clínico debe comprender todas las opciones disponibles.

Es posible elegir diferentes alternativas dependiendo del diente que está siendo impresionado.

Estos métodos se clasifican en mecánicos, mecánico-químicos y quirúrgicos.

- **Métodos mecánicos:** inicialmente se utilizaban métodos exclusivamente mecánicos. Se empleaban bandas de cobre para el control de los fluidos y los tejidos blandos alrededor de los elementos dentarios preparados. También se ha propuesto el uso de coronas provisionales confeccionadas con resina acrílica, que si se diseñan correctamente y se ejerce una presión adecuada son capaces de cumplir esta función mecánica de retracción del margen gingival previo a la toma de impresiones definitivas (83).

El desplazamiento mecánico de los tejidos gingivales de los márgenes de preparación del diente, permite la visualización y el acceso. Los hilos poseen distintas texturas: de punto, de bramante, trenzados y tricotados.

Es pequeña la evidencia científica que diferencia un hilo de otro, pero es clara la evidencia clínica del manejo de los mismos. Las características deseables son las siguientes:

- Ser de color oscuro, para un máximo contraste con los tejidos y los dientes.
- Capaz de absorber la humedad del medicamento. Para ello, el mejor es el tricotado.
- Estar disponible en diferentes diámetros para adaptarlo a las distintas profundidades del surco gingival.
- Fácil de colocar.
- Que no se arrastre con la fresa.

Es importante seleccionar el hilo de menor grosor que se retenga en el surco para proporcionar el desplazamiento adecuado del tejido y para que penetre en él la cantidad de material de impresión necesaria para reflejar los márgenes de la preparación. En muchas ocasiones con la introducción en el surco del hilo es suficiente, pero en otras es necesario la utilización de un agente químico adicional para asegurar la hemostasia de los tejidos blandos (80, 84).

- **Métodos mecánico-químicos:** El método mecánico-químico implica el desplazamiento del tejido gingival físicamente con un cordón o hilo, el cual es previamente impregnado con sustancias químicas para inducir la vasoconstricción y astringencia en los tejidos.

Los agentes químicos reportados para este fin pueden ser: epinefrina, cloruro de aluminio, sulfato de aluminio, sulfato férrico y algunos miembros de las aminas simpaticomiméticas como tetrahidrozolina, oximetazolina, clorhidrato de fenilefrin. Todos los nombrados excepto la epinefrina, proporcionan un desplazamiento adecuado (aunque no todos por igual, como se verá más adelante), un buen control de fluidos y parecen ser seguros en cuanto a que no producen iatrogenia en los tejidos blandos siempre y cuando se usen de manera adecuada.

A la hora de seleccionar un medicamento para impregnar el hilo de retracción, si consideramos su eficacia y la ausencia de daño local, los productos, que según la literatura están considerados como agentes aceptables para la retracción gingival son: sulfato férrico al 15% ó 20%, cloruro de aluminio y la epinefrina en concentraciones del 0,1% al 8% .Si consideramos, además, que para una correcta retracción gingival es necesaria la ausencia de efectos sistémicos, encontramos que, el cloruro de aluminio y el sulfato férrico son astringentes locales y que el único que produce efectos sistémicos conocidos es la epinefrina.

Los astringentes actúan en la precipitación de las proteínas e inhiben el movimiento transcapilar de las proteínas plasmáticas. Tienen baja

permeabilidad celular y pueden tener efecto irritante en concentraciones elevadas.

En cuanto al sulfato férrico, se advierte la presencia de innumerables restos de proteínas sanguíneas coaguladas. Puede retardar o bloquear la polimerización de algunas siliconas de adición, por lo que se recomienda comprobar siempre la compatibilidad entre los dos productos. Se ha comprobado también que el hilo impregnado en sulfato férrico disminuye la resistencia a la tensión. Con respecto al uso de cloruro de aluminio, este ha demostrado ser mucho más efectivo en términos de producir hemostasia. Las ventajas del cloruro de aluminio incluyen que no haya coágulo o residuo hemostático que se adhiera a la preparación, como tampoco manchado de los tejidos duros o blandos. La desventaja es la interferencia con la reacción de endurecimiento de los polivinilsiloxanos y poliéteres, un problema que se reduce notablemente mojando la zona tras retirar el hilo. Algunos autores sugieren como alternativa que en la técnica con dos hilos no se impregne el segundo hilo (80, 82, 84, 85, 86).

- **Método quirúrgico:** El método quirúrgico se lleva a cabo mediante electrocirugía o bien mediante curetaje rotatorio gingival. La técnica de retracción con electrocirugía es muy agresiva, tanto que si no se controla bien la intensidad podría producir una necrosis del tejido. Además la posición final de la encía es impredecible, con cierta recesión, por lo que no se aconseja su uso previo a la toma de impresiones.

En la retracción quirúrgica pueden emplearse piedras de diamante para darle una mejor conformación a la parte interna de la encía marginal, al tiempo que se prepara la línea terminal, método denominado curetaje gingival rotatorio o gingitaje (Técnica BOPT). También puede emplearse cirugía láser como alternativa. Estas técnicas quirúrgicas tienen indicaciones limitadas y muy precisas, requieren de una encía saludable, gruesa y con una gran cantidad de encía queratinizada presente. La literatura advierte de la posibilidad de daño al tejido o sobre extensión durante este método en comparación con

otros. Los daños al tejido también pueden ocurrir por la falta de sensación táctil al realizar la técnica (1, 52, 83, 84).

Técnicas de desplazamiento gingival:

El desplazamiento gingival se puede llevar a cabo usando diferentes técnicas. Lo común a todas ellas es el uso de un hilo de retracción con un medicamento químico. Estudios clínicos no han demostrado la superioridad de una técnica sobre otra, por eso la elección de cualquier procedimiento depende de la situación clínica presente y la preferencia del operador.

Técnica de un solo hilo:

Está indicada cuando se toma una impresión de una a tres preparaciones dentarias con tejidos gingivales sanos y cuando la localización de la línea de terminación es supragingival o yuxtagingival. Es relativamente sencilla y eficiente, además es probablemente el método de desplazamiento gingival más comúnmente utilizado. Figura 5.

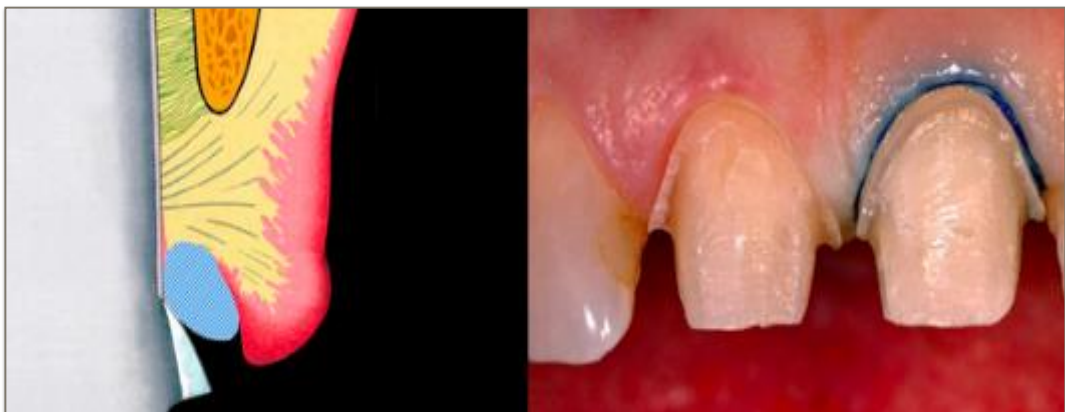

Fig. 5 Colocación del hilo retractor. Técnica de un solo hilo Obtenido de <http://www.speareducation.com/spear-review/2014/12/biologic-width-part>. (53)

1. Se lleva a cabo la preparación dentaria y la localización del margen cervical (en ocasiones, dependiendo de la situación clínica y del operador, el hilo de

retracción puede ser colocado antes de preparar la línea de terminación de la restauración, como forma de proteger al periodonto).

2. Se selecciona un hilo de retracción con una longitud adecuada, la longitud dependerá del diámetro del diente en el que se vaya colocar. Se debe usar el de menor diámetro posible, siempre y cuando se adapte bien en el surco.

3. En caso de dejar el hilo durante la impresión, no se lo impregnará para mantener el campo seco. Si se lo retira antes de la toma de impresión se impregna con el medicamento de elección.

4. Los excesos de medicamento del hilo empapado se deben secar con un algodón estéril, posteriormente se procede a empaquetarlo alrededor de toda la preparación hasta que quede sin solaparse.

5. Cuando el hilo esté colocado, se revisa detenidamente el tallado para tener seguridad que toda la línea de terminación es claramente visible y que no hay tejidos blandos que impidan la fácil inyección del material de impresión para capturar todos los detalles del margen gingival

6. En este punto es importante esperar unos 8 minutos aproximadamente antes de remover el hilo y tomar la impresión ya que necesita un tiempo para conseguir el desplazamiento lateral adecuado, a la vez que el medicamento necesita tiempo para crear hemostasia y control del fluido crevicular.

7. Se toma la impresión. Antes de quitar el hilo se debe empapar en agua para que pueda ser fácilmente eliminado del surco.

8. Las preparaciones dentarias han de estar muy bien secas para proceder a la toma de impresión (1, 81, 84).

Técnica de doble hilo:

Esta técnica se usa rutinariamente cuando se deben tomar impresiones de múltiples preparaciones dentarias.

1. Se coloca en el surco el hilo de menor diámetro. Éste permanecerá en el surco mientras se toma la impresión.

2. En este momento puede revisarse el tallado del muñon y a su vez el hilo ofrece una protección adicional a la encía

3. Se coloca un segundo hilo de mayor diámetro impregnado con el agente hemostático de elección, por encima del de menor diámetro. Figura 6.

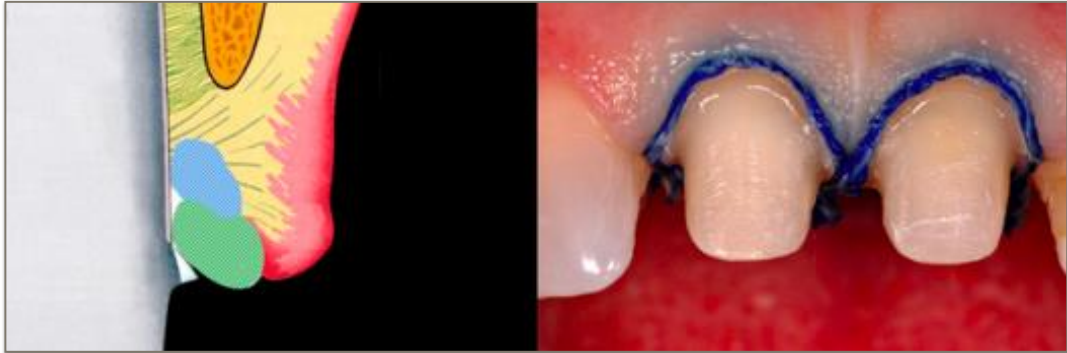

Fig. 6 Técnica de doble hilo retractor Obtenido de <http://www.speareducation.com/spear-review/2014/12/biologic-width-part>. (53)

4. Se limpian los excesos de hemostático y se seca la preparación.
5. Después de esperar 8 minutos aproximadamente, se retira el segundo hilo. se seca perfectamente la preparación y se toma la impresión. Figura 7
6. Después de tomar la impresión se empapa en agua el hilo que quedó en el surco y se retira cuidadosamente (1, 81, 84).

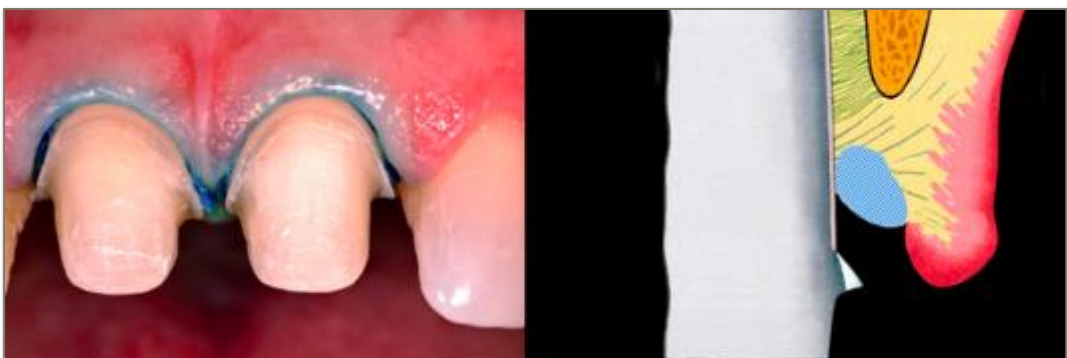


Fig. 7 Retiro del segundo hilo, previo a la impresión Obtenido de <http://www.speareducation.com/spear-review/2014/12/biologic-width-part>. (53)

Basado en la evidencia científica se puede concluir que todos los métodos causan en algún grado, lesiones al tejido gingival y la capacidad de recuperación del tejido gingival varía de 7 a 14 días. La elección de un método depende del conocimiento integral de cada caso clínico en particular y no de procesos estandarizados basados en la superioridad de un método ante otro. (80)

2.6. Cementación

Se denomina cementación al proceso de unir temporal o permanentemente un elemento protésico a un sustrato biológico a través de un cemento, el cual es un material que endurece, llenando el espacio existente entre ambos.

Los cementos dentales sellan esta interface entre diente y restauración. Los márgenes mal adaptados o el recubrimiento inadecuado de las coronas pueden llevar al material de cementación al contacto con el epitelio del surco. Estos materiales pueden ser ásperos y porosos por lo que resultan física o químicamente irritantes e incompatibles.

Es de vital importancia para el odontólogo lograr una adecuada interrelación entre la prótesis a instalar y el periodonto, de tal manera que siempre se mantenga la salud periodontal durante y después del tratamiento rehabilitador. El agente cementante tiene dos funciones fundamentales: por un lado, aumentar la superficie de fricción entre la preparación y la restauración, viéndose incrementada así la retención; y, por otro lado, mantener la integridad de los pilares preparados, evitando su exposición a los fluidos bucales (87).

El **ajuste** o **sellado marginal** en prótesis fija se define como la exactitud con la que una restauración encaja sobre una línea de terminación, previamente tallada por medio de un instrumento rotatorio diamantado de alta velocidad, en la porción cervical de la corona dentaria. Junto a la resistencia a la fractura y la estética, el ajuste marginal constituye una de las condiciones más importantes para el éxito a largo plazo de las restauraciones. Siendo

ampliamente investigado en la literatura. Las restauraciones indirectas, al confeccionarse fuera de boca y posteriormente fijarse a la preparación dentaria, generan una interfase, es decir, que siempre va a existir un espacio real o virtual entre la preparación y la restauración. Así, la función del agente cementante será aumentar la retención entre ambos elementos y de esta forma mantener la integridad total de la restauración. Cuanto mayor sea la discrepancia, mayor cantidad de material cementante quedará expuesto al entorno oral. Una gran discrepancia marginal también se relaciona con un índice de placa más alto y con pérdida de inserción. Además, si el sellado del cemento fracasa y permite la filtración de bacterias, podría ser una de las causas de inflamación pulpar e incluso de la necrosis de la pulpa.

Actualmente no existe un consenso sobre el tamaño de la interfase aceptable desde el punto de vista clínico, pues la adaptación final va a depender también de otros factores como son: la preparación de los pilares y la línea de terminación, la técnica de confección, la técnica de impresión y el material usado, y el agente cementante, así como la técnica de cementado.

La mayoría de los autores coinciden en que un ajuste marginal entre 100 - 120 μ m parece ser el rango para ser considerado clínicamente aceptable de cara a la longevidad de las restauraciones.

Mc Lean y Von Fraunhofer (88) encontraron que discrepancias por debajo de los 80 μ m eran difíciles de detectar clínicamente. Estos mismos autores en su amplio estudio sobre mil restauraciones, durante cinco años, concluyen que 120 μ m, representa la apertura marginal máxima clínicamente aceptable, valor que es unánimemente aceptado por la mayoría de los autores.

El cierre hermético se logra al usar el cemento, el cual, rellena todos los pequeños espacios que pudieran existir entre la superficie de la restauración y la pieza preparada.

Se puede decir, de una manera general que, mientras menor sea la distancia entre esos materiales y el diente menor será el espesor de cemento utilizado

para la fijación y, consecuentemente, serán minimizadas las posibilidades de disolución de los mismos, retención de placa bacteriana, desarrollo de enfermedad periodontal y recidiva de caries en esos márgenes.

Se debe tener en consideración, además, que la gran mayoría de los márgenes cervicales de las coronas protésicas pueden estar colocadas dentro del surco gingival, por diferentes motivos, y esta ubicación puede impedir la visión, dificultar la percepción y hasta enmascarar un ajuste insatisfactorio. Uno de los problemas más importantes es el asentamiento incompleto de las restauraciones. Básicamente los factores que llevan a dicho fenómeno son: un aumento en la presión hidráulica que se genera en la cara oclusal durante el cementado, la cantidad y el espesor de la capa del agente cementante y el lugar de aplicación. Todos estos factores están relacionados entre sí. 87, 89 Con respecto al lugar de aplicación del cemento, se obtienen mejores resultados cuando el agente cementante se aplica sobre la preparación y no sobre la restauración ya que se ha observado que, al descender apicalmente la restauración, el cemento es impulsado hacia los márgenes y hacia el exterior, y no si se aplica sobre la restauración donde se produciría un aumento de la presión hidráulica a nivel de la cara oclusal, y ello impediría el correcto asentamiento de la restauración (89).

Propiedades de los agentes cementantes:

Todos los cementos han de cumplir una serie de propiedades ideales.

- Propiedades biológicas: biocompatibles, no tóxicos ni alergénicos, deben inhibir el acúmulo de placa, así como la formación de caries.
- Propiedades mecánicas: baja solubilidad, resistencia a la compresión a la tracción, módulo de elasticidad adecuado.

Todos los autores coinciden en que las mejores propiedades mecánicas las presentan los cementos de resina, seguidos de cementos de vidrio ionómero y los cementos de fosfato de zinc (90).

- Propiedades estéticas: su color debe asemejarse al diente natural.
- Propiedades de trabajo: tiempo de trabajo prolongado y de fraguado rápido, baja viscosidad, de fácil manipulación.

- Bajo costo.

Actualmente, no existe ningún cemento que cumpla con todos los requisitos. Por ello, se deben conocer las características de los agentes disponibles para saber elegir el más apropiado para cada caso (89).

En conclusión, la cementación es un paso fundamental dentro de los procedimientos restaurativos, tanto la provisional como la definitiva. Independientemente del tipo de cemento que se emplee, se deben eliminar todos los restos que puedan quedar en el surco gingival para evitar reacciones inflamatorias o recesiones gingivales con el paso del tiempo y utilizar elementos adecuados para eliminar los restos que pueden quedarse en la zona de los pónicos y en las troneras.

Una vez efectuada la cementación, se tendrán que retirar los excesos con mucha atención y precisión. La presencia en el surco incluso del más mínimo residuo de cemento puede favorecer la aparición de inflamación gingival, que puede ser causada también por otros factores, como las irregularidades de la superficie de la pieza o la rugosidad en la interfaz diente-restauración.

Ahora bien, una nueva era en la odontología restauradora y estética se ha logrado gracias al desarrollo de los sistemas adhesivos, los cementos resinosos y el acondicionamiento de la superficie interna de las porcelanas con ácido fluorhídrico y silano, procedimientos que tienen por objetivo lograr una unión química, durante el proceso de cementación, entre la estructura dental, el material de restauración y el agente cementante (2).

La adhesión que se consigue entre la porcelana y la superficie dental permite establecer un adecuado sellado marginal, reducir la sensibilidad post-operatoria, evitar micro filtraciones y refuerza la estructura dental remanente otorgándole mayor soporte y resistencia. La evolución de estos sistemas adhesivos junto con las cerámicas odontológicas además permitió que las nuevas técnicas utilizadas en la odontología restauradora sean mínimamente

invasivas, acorde a los principios biomiméticos, dando lugar a nuevas preparaciones parciales más conservadoras, como los laminados cerámicos, carillas de porcelana, inlays, onlays y prótesis adhesivas, aumentando las alternativas restauradoras (91).

Como se puede observar estos nuevos materiales elaborados para ser utilizados en la fase de cementación van a contribuir a minimizar las discrepancias marginales que dejan los materiales tradicionales de cementado, pero a su vez exigen seguir un protocolo clínico bien definido para conseguir el éxito en procedimientos restauradores adhesivos.

OBJETIVOS

General

Describir maniobras clínicas y de laboratorio relacionadas al manejo de los tejidos blandos antes y durante el tratamiento rehabilitador protético.

Específicos

Identificar las situaciones clínicas que requieren adecuación de los tejidos blandos en el plan de tratamiento rehabilitador.

Seleccionar el mejor momento para realizar los procedimientos de adecuación de los tejidos blandos que involucran a la prótesis fija.

Establecer los procedimientos para la conformación de papilas y modelado de márgenes vestibulares en espacios desdentados a través de la confección de pónicos ovales.

Detallar los pasos de la técnica de impresión necesarios para proteger los tejidos blandos y lograr una exacta reproducción de ellos.

MATERIALES Y MÉTODOS

CASOS CLÍNICOS

Las restauraciones dentales y la salud periodontal, son dos factores íntimamente relacionados. La adaptación de los márgenes, los contornos, los contactos proximales y las características de las superficies de las restauraciones tienen un impacto biológico crítico en la encía y los tejidos periodontales de soporte. Por consiguiente, las restauraciones dentales tienen una función importante en el mantenimiento de la salud periodontal.

Fermin Carranza.

Caso Clínico 1

Presentación del caso:

Datos de filiación:

Paciente de 56 años, casada, profesión independiente, género femenino. Nacida en la ciudad de Concordia, provincia de Entre Ríos. De los datos de su Historia Médica se obtiene la siguiente información relevante: paciente en periodo pre-menopáusico, hipertensa, con antecedentes de sinusitis y asma incipiente.

Historia odontológica:

El motivo de la consulta según sus propias palabras fue: *“se me rompió el diente de adelante y quiero hacerme uno nuevo”*. Ha recibido tratamientos odontológicos: operatorias, endodoncia, exodoncias, pernos, coronas. No utiliza prótesis removibles. Su forma de morder le resulta incómoda, nota que su mordida se ha modificado con el paso del tiempo y agrega que tiene que comer de costado.

Análisis clínico del caso

A continuación, se explicitarán sólo los pasos del análisis clínico del caso que guardan relación con el tema de este trabajo.

Análisis Estético:

I. Análisis facial

Frente y perfil

Del protocolo fotográfico, serie extraoral se presentan las imágenes de la paciente al momento de la primera consulta. En la Figura 8 se observan las fotografías de perfil derecho, frente y perfil izquierdo en estado de reposo.



Fig. 8 Fotografías de frente y perfil en reposo.

En las tres se visualiza un ligero colapso del labio superior. Elena presenta un perfil armonioso, recto con una ligera concavidad.

Evaluación de frente

Inicialmente, en un análisis frontal, es necesario determinar una serie de líneas de referencias internas del rostro: una horizontal (línea bipupilar) y otra vertical (línea media del rostro). Estas dos primeras líneas forman lo que se denomina la T de la estética. Esta T, es la de referencia para todas las referencias subsiguientes. Cualquier desviación tanto a la izquierda como a la derecha, así como inclinaciones hacia arriba o hacia abajo cambia la armonía facial.

La altura del rostro está comprendida entre las líneas del mentón y la línea del cabello; el ancho a su vez, se delimita por las líneas tangenciales a los huesos cigómáticos. Esta información nos permite clasificar la forma del rostro.

En la figura 9 que corresponde a la paciente de frente se pueden observar las líneas mencionadas y encuadrar su rostro dentro de una forma rectangular.

Las líneas horizontales permiten dividir el rostro en tres tercios: (en la figura 9 se visualizan delimitados con una línea discontinua amarilla) el tercio inferior, que se extiende entre la línea del mentón y la base de la nariz; el tercio medio,

que se extiende entre la base de la nariz y la línea de las cejas; y el tercio superior, delimitado por esta última y la del nacimiento del cabello. En esta paciente, el tercio superior es ligeramente menor que el tercio medio y el




Fig. 9 Rostro de frente.

inferior (ver líneas verticales azules al costado derecho de la fotografía). Aquí también se puede constatar que las líneas bipupilar y comisural (de color blanco) se encuentran ligeramente inclinadas.

II. Análisis de la relación labio dientes

A los labios se los considera el marco de la sonrisa y representan la zona de transición del análisis extra e intraoral. Con los años, como es el caso de esta paciente, la pérdida de la tonicidad muscular perilabial contribuye a la

disminución de la cantidad visible de los dientes superiores. Según se puede observar en la Figura 10, en reposo la paciente no muestra ningún elemento dentario. Al sonreír su curvatura labial es cóncava, el contacto del labio inferior tanto del lado derecho como del lado izquierdo es suave y la línea de la sonrisa es una línea baja. Figura 11.

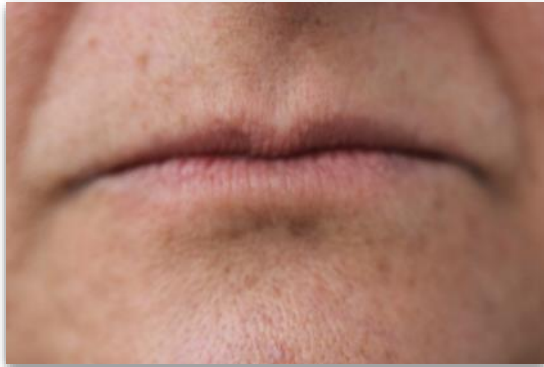

Fig. 10 Labios en reposo

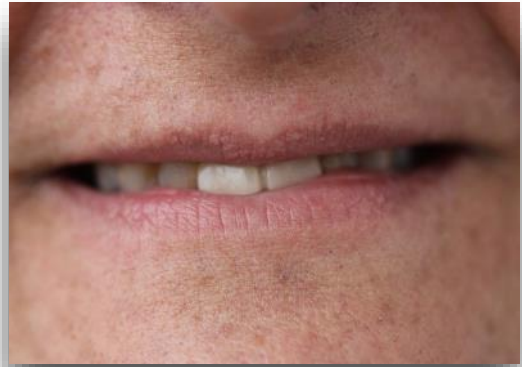

Fig. 11 Leve sonrisa.

III. Corredor bucal

El corredor bucal tanto derecho como izquierdo presentan características de normalidad, la paciente al sonreír muestra 8 elementos dentarios. Figura 12.

IV. Línea comisural y plano incisal.

Está inclinada hacia el lado izquierdo de la paciente.

V. Configuración del borde incisal

Los bordes incisales de los elementos anteriores se encuentran claramente alterados. La configuración de los elementos del lado izquierdo posee la forma de “ala de pájaro”. Los ángulos interincisales están alterados. Figura 12.

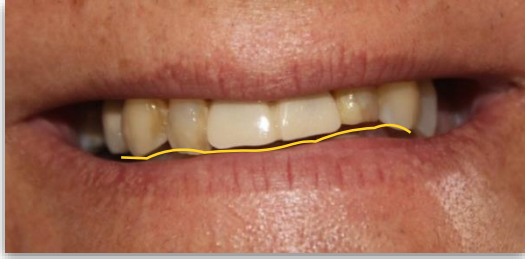

Fig. 12 Configuración borde incisal

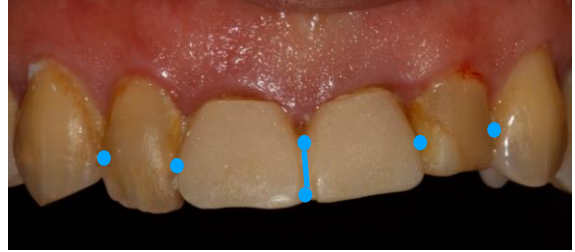

Fig. 13 Relación de contacto

VI. Nivel de la relación de contactos.

El nivel de la relación de contacto también está alterado y esto puede comprobarse claramente en la Figura 13.

VII. Línea media interincisal superior.

Coincidente. Figura 14

VIII. Línea media superior/ inferior.

Desviada a la izquierda. Figura 14.

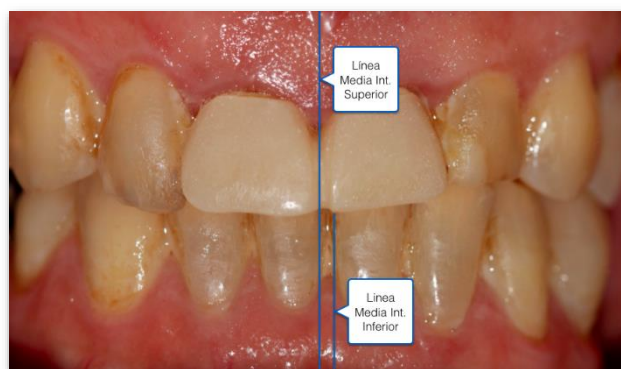

Fig. 14 Línea media interincisiva.

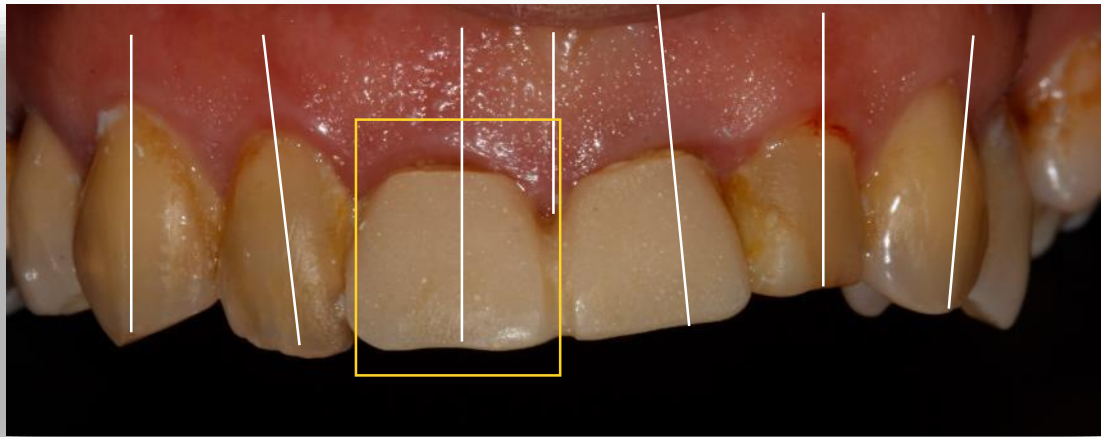


Fig. 15 Elementos dentarios antero superiores

IX. Elementos dentarios antero superiores

En este caso se observa que las proporciones alto ancho de los elementos anterosuperiores están completamente alteradas, los incisivos centrales están más cortos, tanto en sentido cervical como en sentido incisal. Es decir, hay una sub-erupción dentaria acompañada de un desgaste de los bordes incisales de ambos centrales. El incisivo lateral superior izquierdo también tiene sus proporciones alteradas. Debido a esta alteración es que se visualizan con una forma cuadrática. En el recuadro amarillo de la figura 15 se grafica el tamaño real que debería tener el elemento 11 cumpliendo con la regla de las proporciones mencionadas. No se observa una textura definida y el perfil de emergencia presenta alteraciones de consideración. El color no es homogéneo debido a múltiples maniobras de operatoria dental y prótesis provisionarias.

Los ejes dentarios también se encuentran alterados según se observa en la figura 15. Los elementos dentarios se encuentran ligeramente desalineados.

XI. Análisis gingival

Cuando se procede a realizar un análisis de los tejidos gingivales lo primero que se debe considerar es el estado de salud de los mismos. En este caso se observa cierto grado de inflamación localizada en los márgenes gingivales de los elementos anteriores. Según el examen periodontal que se le realizó se arribó al diagnóstico de Periodontitis Crónica Leve localizada).

Otros aspectos a considerar son: el fenotipo periodontal, la anatomía y la arquitectura gingival.

Con respecto al fenotipo, la paciente se encuadra dentro del fenotipo I, también denominado grueso por las siguientes características clínicas: el tejido gingival es denso y fibroso, posee una ancha banda de tejido queratinizado, las papilas son cortas y anchas. El punto de contacto de los elementos anteriores se encuentra en los tercios medio/cervical. La forma de los dientes es cuadrada. Al realizar el sondaje clínico la encía no permite que la sonda se transparente.

La anatomía gingival presenta características acordes al diagnóstico mencionado: encía libre con características clínicas compatibles con inflamación del margen gingival: cambio de color, ligero edema y sangrado al sondaje. Presencia de encía insertada uniformemente distribuida, con textura y color normales.

En cuanto a la arquitectura gingival, los márgenes de los elementos anteriores son francamente irregulares pudiendo visualizarse y comprobarse por medio del sondaje clínico una sub-erupción de los incisivos centrales superiores. No se puede visualizar la presencia del cenit gingival. Hay asimetría bilateral del contorno gingival. La posición del margen gingival de los incisivos laterales es ligeramente más apical que la de los centrales. Con respecto a la papila interdental podemos decir que es corta, pero ocupa completamente todo el espacio interdentario. El gráfico de la figura 16 muestra un resumen del análisis dental y gingival.

ANÁLISIS DEL DIENTE	CONTORNO	<input type="checkbox"/> Normal	<input checked="" type="checkbox"/> Anormal
	PROPORCIÓN	<input type="checkbox"/> Normal	<input checked="" type="checkbox"/> Anormal
	ÁNGULOS INTERINCISALES	<input type="checkbox"/> Normal	<input checked="" type="checkbox"/> Anormal
	EJES DEL DIENTE	<input type="checkbox"/> Normal	<input checked="" type="checkbox"/> Anormal
	COLOCACIÓN DEL DIENTE	<input checked="" type="checkbox"/> Regular	<input type="checkbox"/> Apañados <input type="checkbox"/> Diastemas
			
	MARCAR CUALQUIER IRREGULARIDAD SOBRE LA IMAGEN		
			
	MÁRGENES GINGIVALES	<input type="checkbox"/> Simétricos	<input checked="" type="checkbox"/> asimétricos
	CENITS	<input type="checkbox"/> Regular	<input checked="" type="checkbox"/> Irregular
	PAPILA	<input checked="" type="checkbox"/> Presente	<input type="checkbox"/> Ausente
	BIOTIPO	<input checked="" type="checkbox"/> Grueso	<input type="checkbox"/> Delgado
	ALTERACIONES	<input checked="" type="checkbox"/> Inflamación gingival	<input type="checkbox"/> Hipertrofia <input type="checkbox"/> Recesión
	ESPACIO EDÉNTULO	<input type="checkbox"/> Normal	<input type="checkbox"/> Deformado
			
	MARCAR CUALQUIER IRREGULARIDAD SOBRE LA IMAGEN		
ANÁLISIS GINGIVAL			

Fig. 16 Análisis dental y gingival. Obtenido de https://www.quintessenz.de/downloads/fradeani1_es.pdf

XII. Maxilar superior

El arco dentario permanente puede ser dividido en tres segmentos: uno que va de canino a canino y que se denomina sector anterior y otros dos que se extienden hacia atrás a partir de cada canino llamados sectores posteriores. La disposición y forma que adopten estos tres segmentos determinan la forma del arco, dado en última instancia por la forma, el tamaño y el alineamiento de los dientes situados en él, y mantenido por la integridad de la relación de

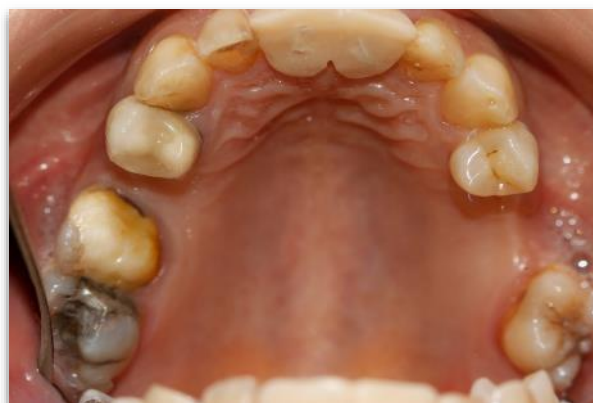

Fig. 17 Maxilar Superior

contacto. El arco superior de la paciente posee forma en V, ligeramente hiperbólica. Figura 17.

Análisis de brechas desdentadas:

En el maxilar superior la paciente presenta dos brechas desdentadas, una del lado derecho y que corresponde a la zona del segundo premolar superior, y otra del lado izquierdo y que corresponde a la zona de segundo premolar superior y primer molar superior. En las fotografías de la figura 18 se observa la brecha derecha vista desde vestibular y desde palatino. Los cambios en el contorno de los tejidos blandos se corresponden con los cambios que afectan al perfil de tejidos duros subyacente, que rodea el área de la extracción dental. A esta brecha podemos considerarla desde el punto de vista de los tejidos blandos como un reborde alveolar “normal”.

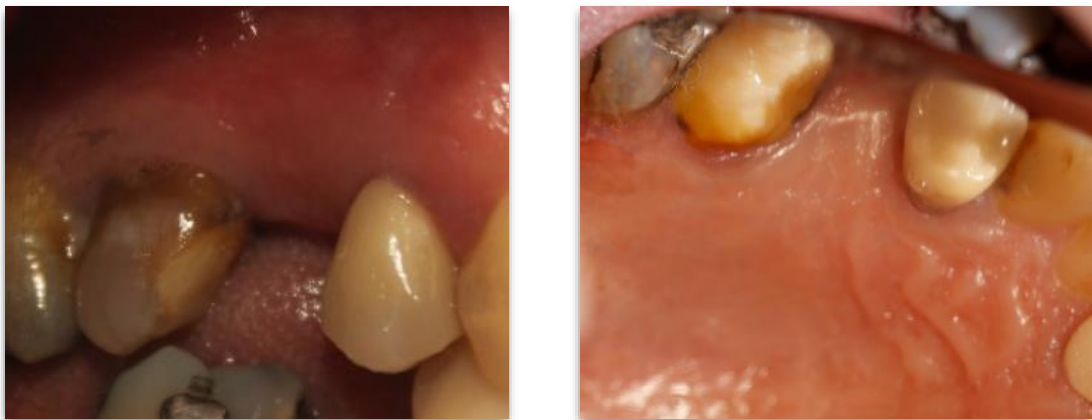

Fig. 18 Brecha desdentada vista desde vestibular y desde oclusal

Las fotografías de las figuras 19 y 20, modelos de estudio, muestran la brecha superior izquierda; el tamaño (ancho desde distal del primer premolar a mesial de segundo molar) de la misma esta disminuido por la migración y giroversión mesial del segundo molar. Dentro de la clasificación de Seibert se la incluye en la Clase I, mostrando un colapso mayor hacia distal (señalado con línea punteada de color amarillo).

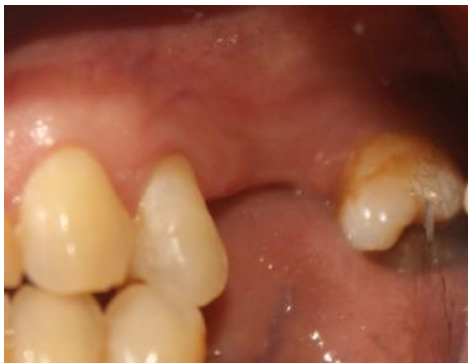
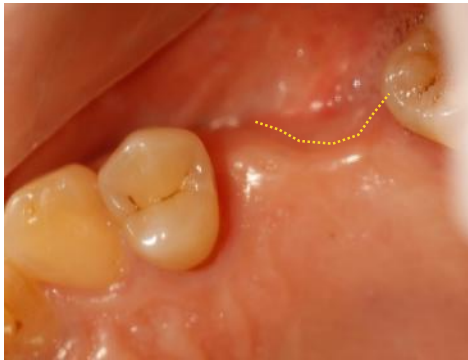
Fig. 19 Brecha superior izquierda, vista vestibular y palatina.

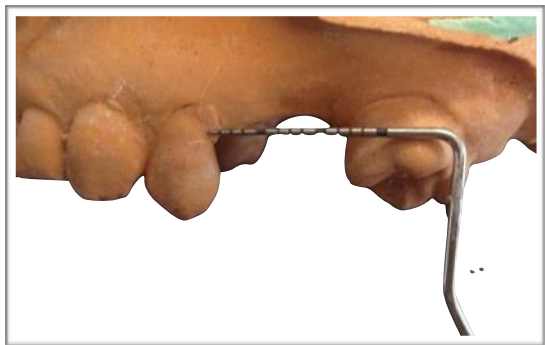
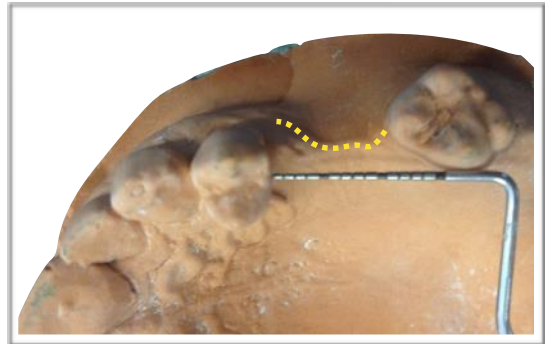


Fig. 20 Modelos de estudio de brecha superior izquierda, vista vestibular y palatina.

Análisis Fonético:

Al pronunciar la letra M la exposición dental fue de 2 mm y no se exponen los incisivos inferiores. Con la letra S se produce un movimiento mandibular vertical y queda un espacio interarcadas de 4 mm.

Análisis Estático

Relación de tamaño intermaxilar: Normal

Forma de las arcadas dentarias: Triangular ligeramente hiperbólica.

Línea media anatómica: Superior coincidente, inferior desplazada hacia la izquierda.

Entrecruzamiento: 2 mm vertical.

Resalte: 3 mm horizontal. Figura 21.

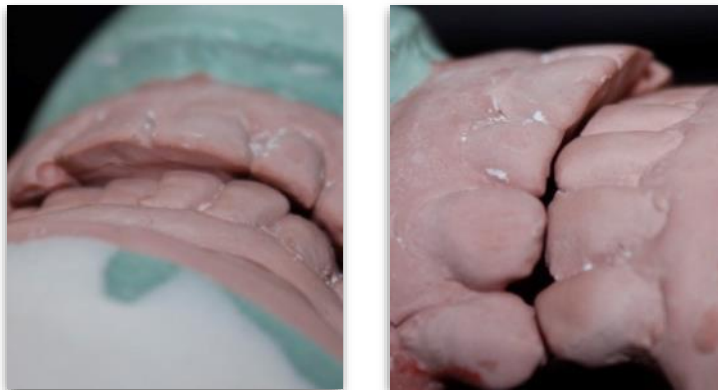

Fig. 21 Fotografías de modelos que muestran resalte y entrecruzamiento

Clasificación de Angle: Clase I

Curva de Spee: ligeramente alterada. Ver línea azul en figura 22

Curva de Wilson: alterada, las cúspide distopalatina del elemento 27 y la mesiopalatina del elemento 17 se encuentran inclinadas hacia vestibular lo que hace que la curva de Wilson esté mucho más marcada, esto se puede visualizar en la figura 23 marcadas con dos círculos de color azul.

Plano oclusal: ligeramente quebrado a nivel del elemento 46

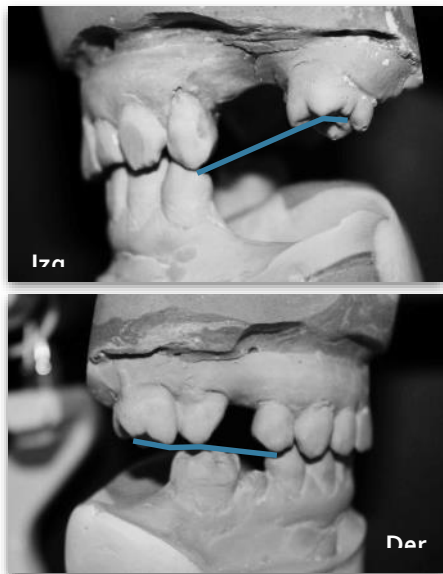


Fig. 22 Modelos montados mostrando el lado derecho e izquierdo.

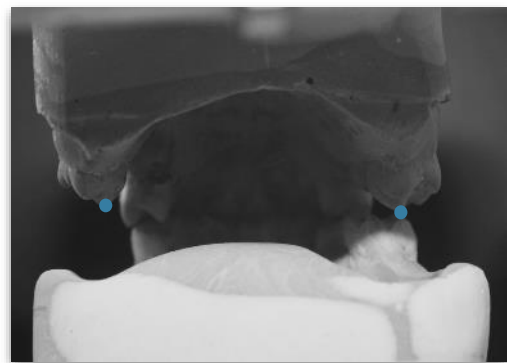


Fig. 23 Visualización de curva de

Análisis funcional:

1. **Apertura máxima:** La apertura mínima normal, es aproximadamente 40 mm pudiendo llegar, en forma asistida hasta 50 mm. En este caso se registró una apertura máxima de **50 mm** y una apertura máxima asistida de **52 mm**.

2. Primer contacto en céntrica

El primer contacto en céntrica se ve reflejado en las fotografías de la figura 24. El mismo se produce entre la cúspide mesiopalatina del primer premolar superior derecho y el canino inferior derecho.

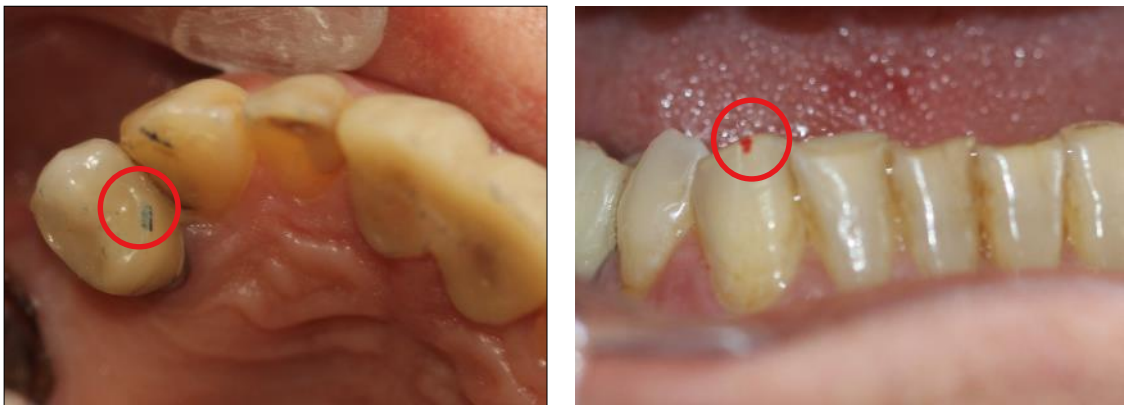


Fig. 24 Primer contacto en céntrica

3. **Posición de máxima intercuspidad:** no coincide con la relación céntrica.

4. **Frémito:** No presenta

5. **Movilidad mandibular:** El movimiento lateral debería ser 7-10 mm a ambos lados, derecha e izquierda. El movimiento de protusiva normal está entre 6 y 9 mm. Luego de analizar el movimiento de protrusión de la paciente se constata que en el mismo contactan sólo cinco elementos dentarios: incisivo lateral superior derecho con incisivo y canino lateral inferior derecho y canino superior derecho con primer premolar inferior derecho. Otro hecho que se destaca es que en esta posición existe coincidencia de las líneas medias superior e inferior, cosa que no ocurría en la posición de cierre habitual. Figura 25. Esto podría deberse al movimiento de deflexión de la mandíbula que se produce debido a los primeros contactos que se producen en céntrica como ya se explicó anteriormente.

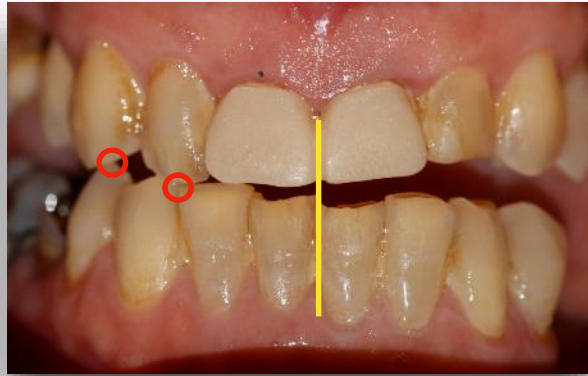


Fig. 25 Protrusiva

3. Desoclusión en lateralidades: Derecha: **canino incisivo lateral**, Figura 26.
Izquierda: **canino**, Figura 27.

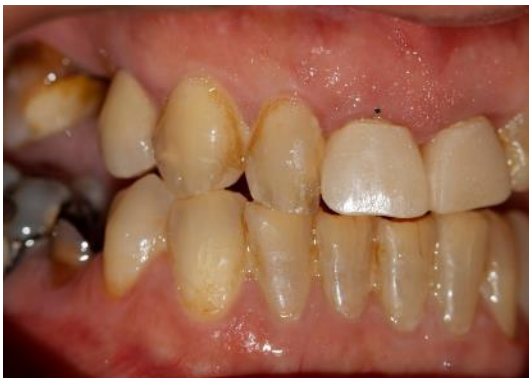

Fig. 26 Lateralidad derecha

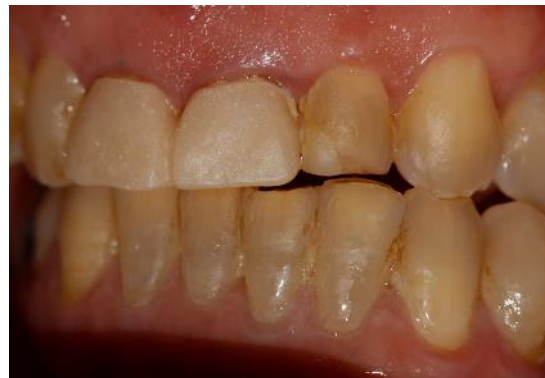

Fig. 27 Lateralidad izquierda

PLAN DE TRATAMIENTO

Se hará referencia al plan de tratamiento seleccionado para el sector entero superior ya que es sector que guarda referencia con el tema de este trabajo.

Maxilar superior:

Elementos 11 y 21: como ya se analizó en la etapa diagnóstica, estos elementos tienen alterada su proporción, tanto en la estética rosa como en la blanca, es por ello que deben realizarse una serie de procedimientos pre-protéticos para poder confeccionar dos coronas de porcelana pura. En la Figura 28, pueden apreciarse los elementos provisionarios que presentaba la paciente al momento de la consulta inicial.

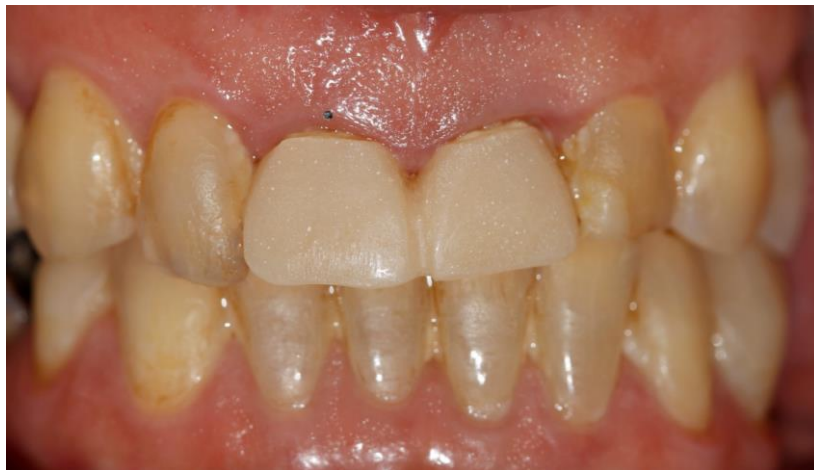

Fig. 28 Fotografía inicial con provisionarios

Luego de constatar mediante sondaje periodontal con anestesia tratando de localizar la tabla vestibular y comprobar la suberupción se decide realizar una combinación de técnicas quirúrgicas y protéticas para lograr posicionar el margen gingival en el sitio planificado. Se decide aplicar parte de la técnica de preparación vertical de Loi en los tejidos blandos, con la preparación horizontal en el tallado de los elementos dentarios. Se prevén la confección y

rebasados de por los menos dos juegos de provisorios. A su vez se intentará mejorar con ellos el perfil de emergencia para mejorar el resalte

Elemento 22: se realizará una carilla de disilicato de litio para lograr mejorar la proporción a partir del alargar el borde incisal.

Se optó por realizar las coronas de estos elementos en porcelana libre de metal. El material seleccionado es el disilicato de litio ya que con él se consigue una excelente estética, es biocompatible, durable y con una alta resistencia mecánica. Las cerámicas de alto contenido vítreo tienen además la ventaja de poder ser acondicionadas con ácido fluorhídrico, de esa forma se crean micro poros que aumentan la retención micromecánica dejando expuestas partículas de sílice que una vez tratadas con un agente de unión, como es el silano, permite una adicional unión química entre el sustrato cerámico y el diente mediante el uso de cementos resinosos.

RESULTADOS

En la fotografía de la figura 29 se muestran los provisionales de los elementos 21 y 11 que portaba la paciente al concurrir a la consulta. La fotografía del modelo 30 muestra el encerado diagnóstico, tratando de reproducir la ubicación que los márgenes deberían tener si se siguen los criterios estéticos enunciados.

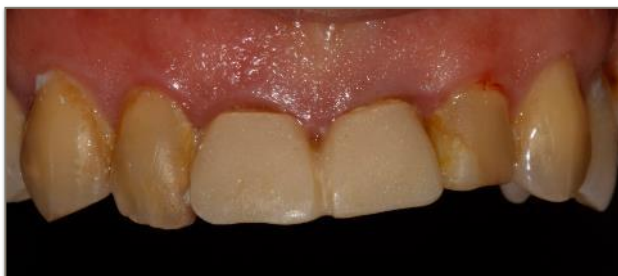

Fig. 29 Fotografía inicial.

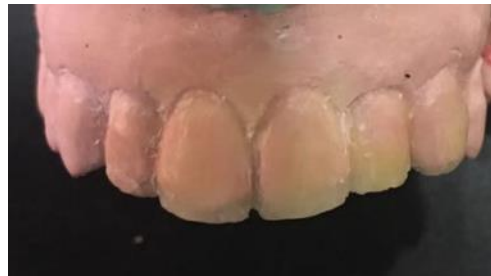

Fig. 30 Encerado diagnóstico

Tras retirar los elementos provisionales de la paciente, se comprueba la vitalidad de los muñones y si bien estos presentaban lesiones cariosas, se decide reconstruirlos con resina, en este caso se utilizó composite Z350 ® de 3M. Para poder lograr una mejor relación ancho alto de los elementos dentarios se decidió desplazar los márgenes mediante la colocación de hilo retractor (figura 31) y mejorar y profundizar la preparación horizontal mediante el tallado del hombro en los elementos 11 y 21. Por tratarse de muñones vitales se hizo necesario proteger el complejo dentinopulpar mediante el tratamiento superficial del diente con un adhesivo dentinario. Con ello se logra la obliteración de los conductillos expuestos, impidiendo la posible afectación pulpar y mejorando la futura adhesión final de las coronas definitivas.

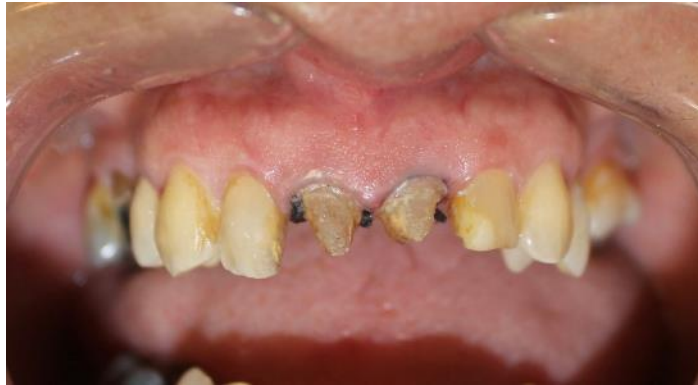

Fig 31 Retiro de provisorios y colocación de hilo retractor

La fotografía de la figura 32 muestra el desplazamiento logrado presentando los provisorios iniciales, antes de retallar. Posteriormente se confecciona un provisorio a mano alzada de resina acrílica de autocurado Alike TM GC sobrecontorneado con el fin de hacer una leve presión sobre el margen y de esta manera conseguir un desplazamiento adicional (figura 33).

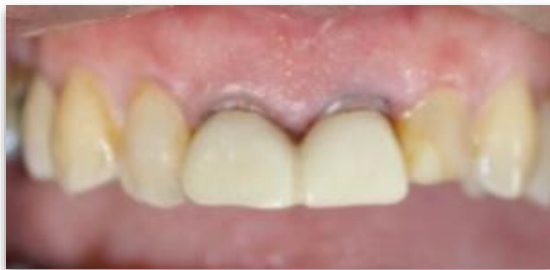

Fig. 32 Presentación de provisorios

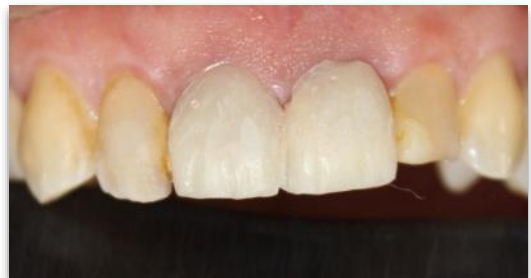

Fig. 33 Segundo juego de provisorios

Para la cementación de todos los juegos de provisorios se empleó un cemento a base de hidróxido de calcio libre de eugenol, Provicol [®] de Voco, en las coronas

Otro punto que se tiene en cuenta en este momento pre protético es el de mejorar el perfil de emergencia favoreciendo un mejor resalte. En las

fotografías de la figura 34 se puede apreciar el cambio en el perfil de emergencia logrado con la nueva confección de provisorios.

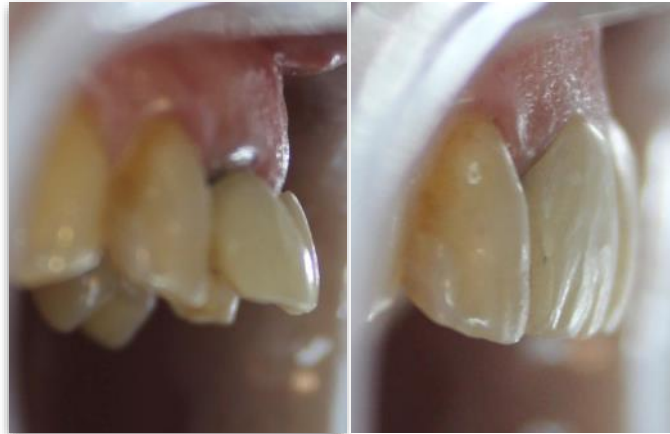

Fig. 34 Perfil de emergencia inicial y en el segundo juego de provisorios

A las seis semanas aproximadamente se retiran los provisorios, se talla el elemento 22 con el fin de realizar una carilla de disilicato de litio, para ello se emplea la ayuda de una llave de silicona. Figura 35. Se confecciona un provisorio de resina acrílica de autocurado para este elemento y se realizó un cementado adhesivo provisorio, para lo que se realiza un grabado ácido

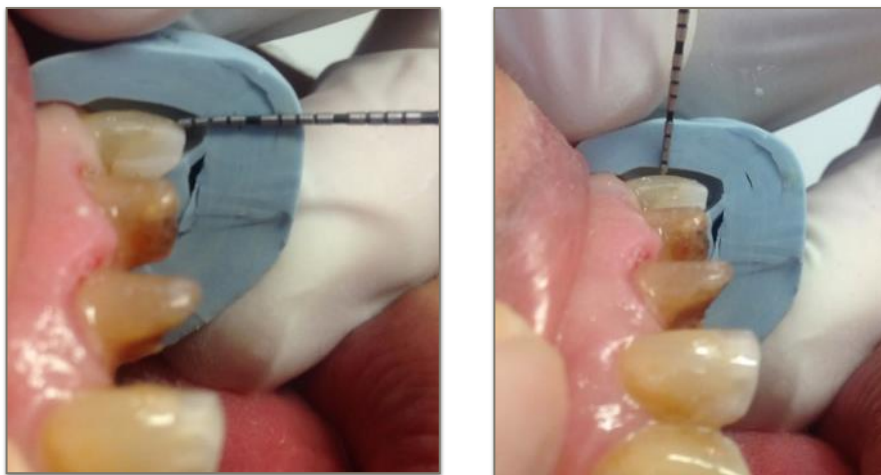


Fig. 35 Comprobación del tallado de la carilla elemento 22.

puntiforme sobre el centro de la cara vestibular del dientes preparado, seguido

de la aplicación de un adhesivo dentinario sobre la superficie preparada. Se impregna también la cara interna de la carilla provisoria y se adapta bien a la superficie dentaria. Se fotopolimeriza desde la superficie vestibular, con lo que se obtiene una adhesión relativamente fuerte sin que la gran mayoría de la superficie dentaria se vea comprometida.

Se procede a realizar un “gingitaje” (Técnica BPOT) con piedra de diamante a la cara interna del surco gingival de los elementos 11 y 21 con el fin de aumentar el diámetro cervico apical de estos elementos dentarios. Se confecciona un nuevo juego de provisorios. La fotografía de la figura 36, muestra los resultados de este procedimiento a las 4 semanas de la técnica quirúrgica.

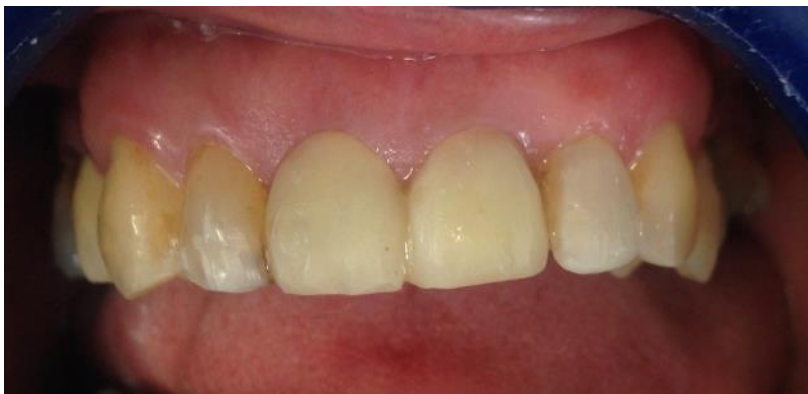

Fig. 36 Tercer juego de provisorios elementos 11, 21 y 22

Ocho semanas después se procede a la toma de impresión con silicona por adición Panasil ®, Putty Soft y Panasil ® initial contact Light, de KETTENBACH. Se emplea la técnica de doble hilo, se utilizaron hilos de 100% algodón trenzados, Ultrapak ® # 000 y # 00 respectivamente; impregnados en cloruro de aluminio hexahidratado al 20% Alumpak ®.

La fotografía de la figura 37 muestra los bizcochados colocados en el modelo de laboratorio

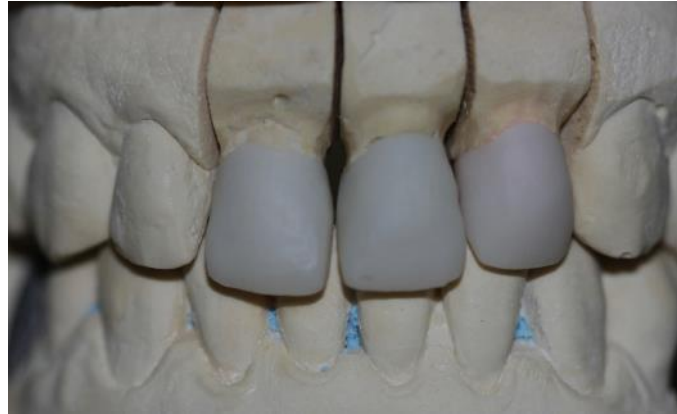

Fig. 37 Bizcochados

Tanto las coronas como la carilla se cementan con cemento adhesivo de resina Calibra ® Ceram de Densply Sirona, siguiendo el de la técnica de adhesión, teniendo mucho cuidado a la hora de retirar los excesos y el resultado que se logró se muestra en la fotografía final de la figura 38.

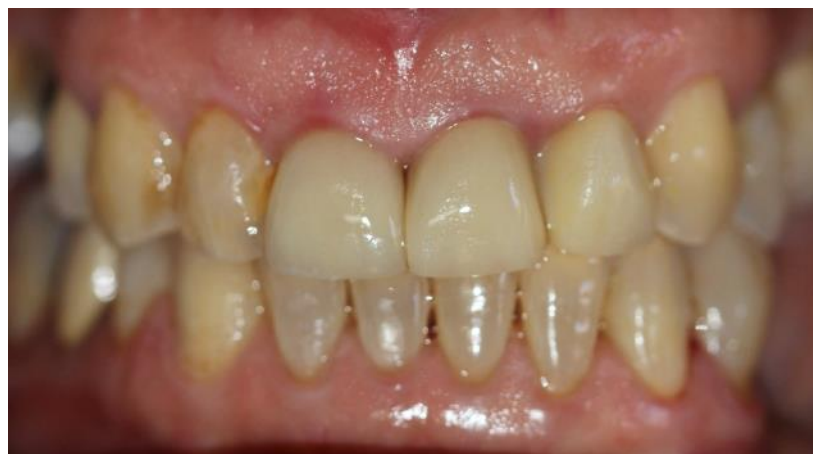

Fig. 38 Fotografía final

Como profesionales rehabilitadores uno de nuestros objetivos debe ser imitar la naturaleza. La dificultad para poder hacerlo aumenta cuando hay ausencia dental y el elemento debe ser restaurado mediante un p ntico.

El resultado est tico de una restauraci n con p ntico en el sector anterior est  intimamente relacionado con el volumen del tejido blando y el perfil de emergencia de la restauraci n.

Si hay un d ficit de tejido, ser  necesario aumentarlo previamente para poder imitar la emergencia de un diente natural mediante t cnicas quir rgicas con injertos de tejido blando. Y si hay suficiente tejido, pero este no re ne las condiciones est ticas aceptables, se debe dise ar el sitio receptor y crear en la mucosa la apariencia de que el p ntico emerge de los tejidos gingivales y otorgarle as  un aspecto m s real al diente reemplazado. Esto puede, como en el caso que se va a presentar, involucrar un remodelado quir rgico del sitio y la confecci n y uso de una pr tesis provisional durante un determinado periodo de tiempo.

Caso clínico 2

Presentación del caso:

Paciente femenina de 40 años, acude a la clínica de la Carrera de Especialización en Prostodoncia de la UNCuyo para reemplazar una prótesis fija antigua (Figura 39). La prótesis presenta como pilar al elemento 13 con vitalidad pulpar y un pónico en cantilever en el elemento 12. La prótesis está mal ajustada y si bien la paciente presenta una línea de la sonrisa baja, no cumple con sus expectativas estéticas.

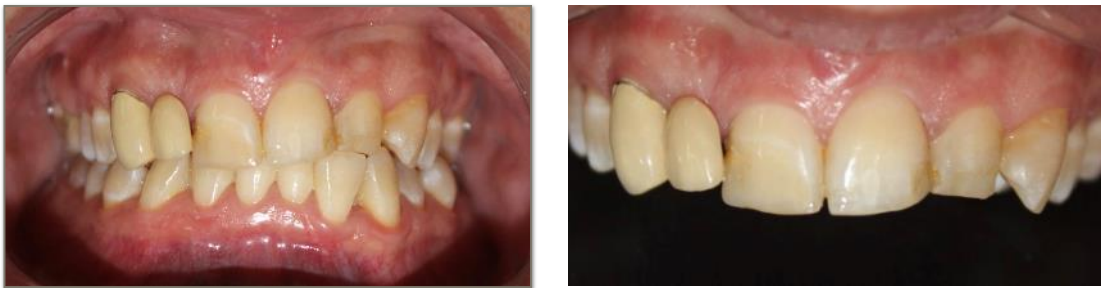

Fig. 39 Situación inicial intraoral de la paciente

Análisis clínico del caso:

A continuación, se explicitarán sólo los pasos del análisis clínico del caso que guardan relación con el tema de este trabajo.

Análisis estético:

I. Análisis facial

1. Frente y perfil

Del protocolo fotográfico, serie extraoral se presentan las imágenes de la paciente al momento de la primera consulta. En la Figura 40 se observan las fotografías de perfil derecho, frente y perfil izquierdo en estado de reposo. En

las tres se visualiza un ligero colapso del labio superior y una leve asimetría facial.



Fig. 40 Fotografías de frente y perfil en reposo

II. Análisis de la relación labio dientes

A los labios se los considera el marco de la sonrisa y representan la zona de transición del análisis extra e intraoral. Según se puede observar en la figura 41, en reposo la paciente no muestra ningún elemento dentario. Al sonreír su curvatura labial es cóncava, no hay contacto en el sector anterior del labio inferior tanto del lado derecho como del lado izquierdo con los dientes, a excepción del canino superior derecho que contacta levemente en su borde incisal. La línea de la sonrisa es una línea baja. Figura 42

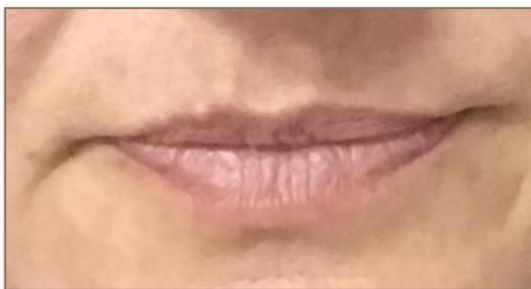


Fig. 41. Labios en reposo y sonrisa inicial de la paciente

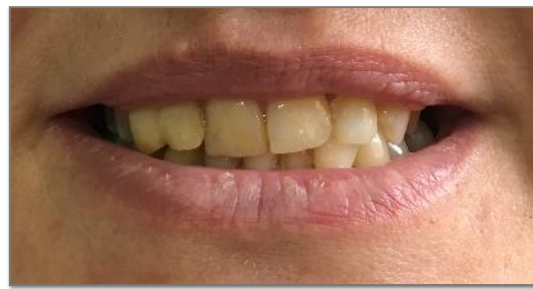

Fig. 42. Sonrisa inicial de la paciente

III. Corredor bucal

El corredor bucal tanto derecho como izquierdo presentan características de normalidad. La paciente al sonreír muestra 6 elementos dentarios. Figura 42.

IV. Línea comisural y plano incisal.

Está levemente inclinada hacia el lado derecho de la paciente y el plano incisal esta alterado.

V. Configuración del borde incisal

Los bordes incisales de los elementos anteriores de la paciente se encuentran alterados. La configuración de los elementos tanto del lado izquierdo como del derecho poseen la forma de “ala de pájaro”. El elemento 23 está ligeramente rotado y el borde incisal del elemento 22 esta acortado y en una vista oclusal los bordes incisales muestran signos de atricción (flechas). Los ángulos interincisales están alterados. Figuras 43 y 44.

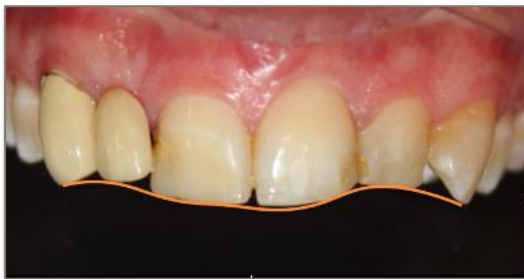

Fig. 43 Configuración del borde incisal.

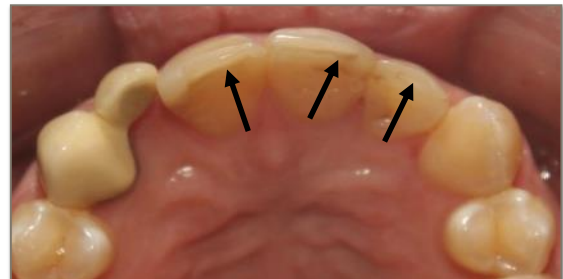


Fig. 44 Vista oclusal de los bordes incisales

VI. Nivel de la relación de contactos.

El nivel de la relación de contacto también está alterado y esto puede observarse claramente en la Figura 43.

VII. Línea media interincisal superior.

Coincidente. Línea blanca en figura 45

VIII. Línea media superior/ inferior.

Desviada a la izquierda. Línea naranja en figura 45.

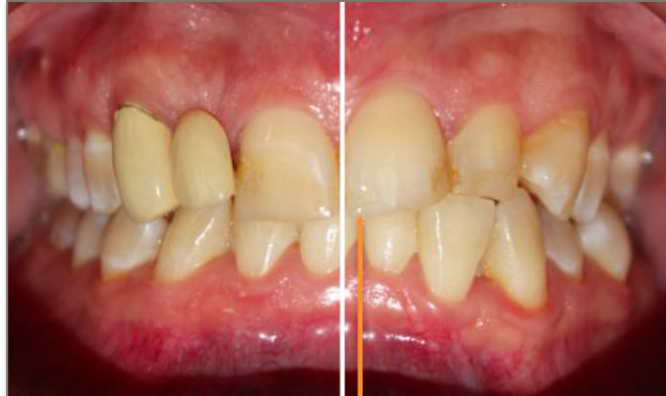

Fig. 45 Línea media interincisal superior y media superior/inferior.

IX. Elementos dentarios antero superiores La bibliografía concuerda en que el ancho del incisivo central superior es de aproximadamente un 80 % de su longitud, considerando cierto grado de variación. En el caso de los incisivos laterales y caninos superiores esas proporciones son diferentes, siendo de un 69 % para el lateral y de un 72 % para el canino. Aplicando el principio de marco de referencia de Sullikosky y transfiriéndolo al diseño DSD se obtuvieron las imágenes de la figura 46.

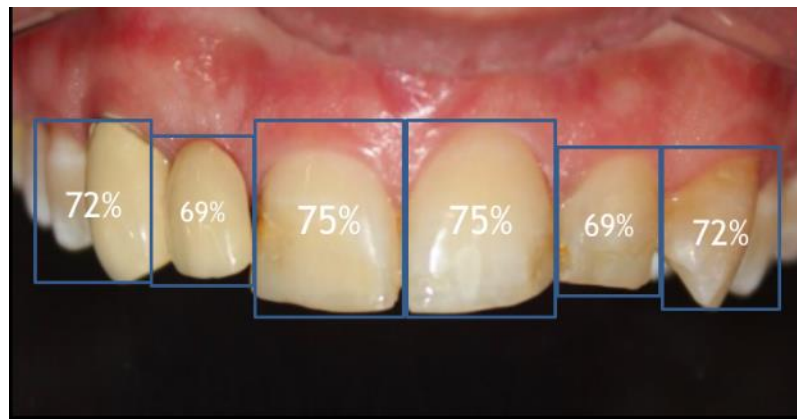


Fig. 46 Tamaño y proporción de elementos anteriores.

Se puede observar que las proporciones están relativamente alteradas. El único que mantiene esta proporción es el incisivo central superior izquierdo, el contralateral es significativamente más corto y en este caso por suberupción dentaria, la diferencia está en la ubicación subgingival del límite amelocementario. El elemento 22 como ya se mencionó es más corto, pero en este caso por pérdida de tejido dentario nivel del borde incisal. El espacio correspondiente al elemento 12 es angosto a nivel mesio distal (se explicará con más detalle al analizar la brecha desdentada). Los caninos se ven alterados en este análisis, el izquierdo por presentar una giroversión y el derecho porque presenta una restauración protética deficiente. Todos los elementos se visualizan con una forma ovoídea. No se observa una textura definida y el perfil de emergencia no parece presentar alteraciones en los elementos dentarios, pero sí en la brecha desdentada. El color se encuentra alterado en la PPF y existen algunas pigmentaciones debido a restauraciones anteriores de resina. Los ejes dentarios se mantienen dentro de la norma. (Figura 47). En lo que respecta a la posición de los elementos dentarios en la arcada, estos, se encuentran ligeramente desalineados.

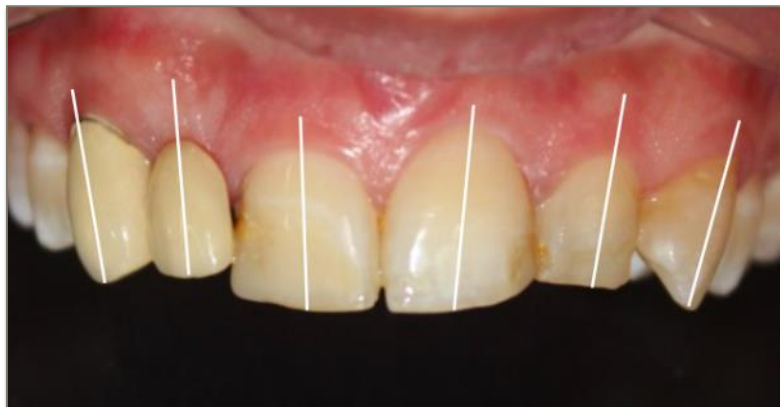

Fig. 47 Ejes dentarios.

XI. Análisis gingival

Cuando se procede a realizar un análisis de los tejidos gingivales lo primero que se debe considerar es su estado de salud. En este caso en particular se observan los tejidos blandos en salud, sólo el elemento 13 presenta un ligero halo inflamatorio en cervical producto, posiblemente de la falta de adaptación de la prótesis fija. Otros aspectos a considerar son: el fenotipo periodontal, la anatomía y la arquitectura gingival.

La paciente presenta un fenotipo periodontal grueso por las siguientes características clínicas: el tejido gingival es denso y fibroso, posee una ancha banda de tejido queratinizado, las papilas son cortas y anchas. El punto de contacto de los elementos anteriores se encuentra en los tercios medio/cervical. La forma de los dientes es ovoidea. Al realizar el sondaje clínico la sonda no se transparenta en la encía.

La anatomía gingival presenta características acordes al diagnóstico mencionado: encía libre con características clínicas compatibles con salud con la excepción ya mencionada. Presencia de encía insertada uniformemente distribuida, con textura y color normales. Figura 48.

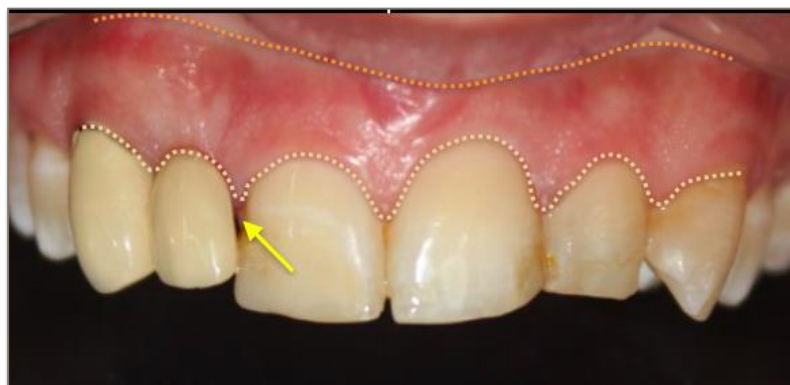

Fig. 48 Línea punteada superior marca la línea mucogingival, la inferior el contorno gingival y la flecha señala ausencia de papila interdentaria.

En cuanto a la arquitectura gingival, los márgenes de los elementos anteriores son francamente irregulares pudiendo visualizarse y comprobarse por medio del sondaje clínico una sub-erupción del incisivo central superior derecho. No se distingue la presencia del cenit gingival en este elemento. Hay asimetría bilateral del contorno gingival. Las papilas interdentales son cortas, pero ocupan completamente las troneras, con excepción de la papila mesial del pónico que reemplaza al incisivo lateral derecho, que no existe y por lo tanto se ve una zona negra, que está señalada por la flecha amarilla en la figura 47, esta pérdida de papila trae aparejado la formación de un nicho gingival vacío o “triángulo negro”.

XII. Maxilar superior

El arco superior de la paciente podemos encuadrarlo dentro de una forma cuadrada, el sector anterior es rectilíneo y los posteriores son paralelos entre sí. Figura 49.

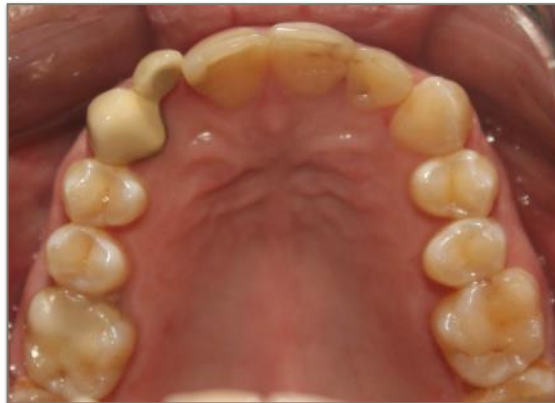

Fig. 49 Forma del maxilar superior

Análisis de brechas desdentadas:

Tras retirar la prótesis fija antigua y comprobar la integridad del muñón, se observa que la paciente presenta una brecha desdentada del lado derecho y

que corresponde a la zona del incisivo lateral. No hay papila entre el incisivo lateral y el central y tiene una mínima pérdida de volumen vestibular (figura 50). Los cambios en el contorno de los tejidos blandos se corresponden con los cambios que afectan al perfil de tejidos duros subyacente, que rodea el área de la extracción dental. Se sabe que un reborde alveolar parcialmente edéntulo puede conservar en parte la morfología del reborde alveolar. Tradicionalmente, un reborde que ha conservado las dimensiones vestibulolinguales y mesiodistales de la apófisis alveolar tras la pérdida o extracción dentaria se define como reborde alveolar normal.

Sin embargo, las eminencias radicales y las papilas interdentes ya no existen lo que plantea dudas en cuanto si verdaderamente puede considerarse un reborde alveolar “normal”.

En esta situación se aplicó este criterio por lo que se clasificó a esta brecha como normal. Se tomaron impresiones de estudio y se realizó un encerado diagnóstico. La información obtenida en el encerado diagnóstico indica qué cantidad de estructura nos falta para poder tener un diente en forma y tamaño ideal y cuánta de esa cantidad es tejido blanco (diente) o rosa, para, en segundo lugar, seleccionar el tratamiento a llevar a cabo. No existe ancho mesiodistal suficiente para colocar un implante dental.

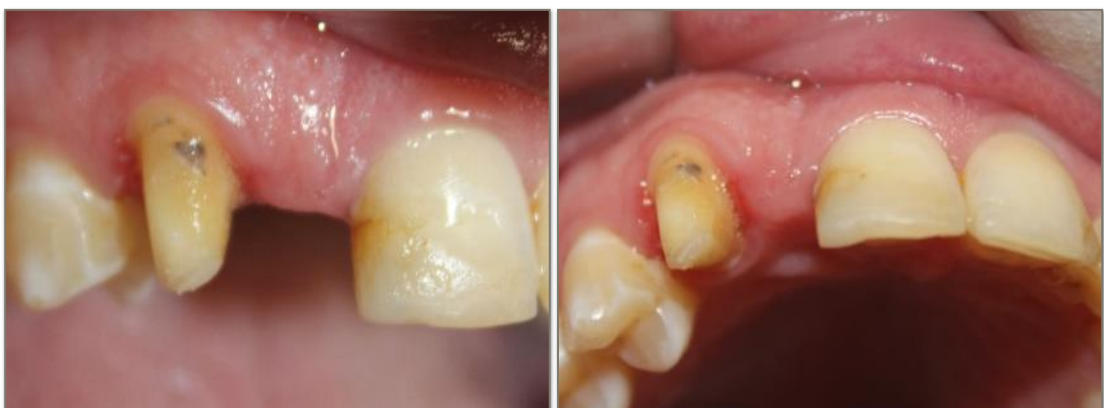

Fig. 50 Vista vestibular y oclusal una vez retirada la prótesis. Se observa la falta de papilas.

Análisis Fonético:

Para completar el análisis estético se procede a realizar el análisis fonético, del cual obtuvimos los siguientes datos: al pronunciar la letra M la exposición dental del maxilar superior fue de 3mm y no se exponen los incisivos inferiores. Con la letra S se produce un movimiento mandibular vertical y queda un espacio interarcadas de 4 mm.

Análisis Estático

Relación de tamaño intermaxilar: Normal

Forma de las arcadas dentarias: cuadrada.

Línea media anatómica: Superior coincidente, inferior desplazada.

Entrecruzamiento: 2 mm vertical. Resalte: 3 mm horizontal

Clasificación de Angle: Clase I canina. Presencia de retrusión ligera a nivel del incisivo lateral superior izquierdo

Curva de Spee y Wilson; normales

Plano oclusal: sin alteraciones

Análisis Funcional:

1. Apertura máxima: 45 mm. Apertura máxima asistida: 50 mm.
2. Primer contacto en céntrica
3. Posición de máxima intercuspidad: no coincide con la relación céntrica.

4. Frémito: No presenta
5. Movilidad mandibular; lateralidades derecha e izquierda y protrusiva dentro de parámetros normales.
6. Desoclusión en lateralidades: Derecha: **canino incisivo lateral**,

A la exploración muscular y de las ATM, no se aprecian anormalidades.

Diagnóstico

Diagnóstico dentario individual:

En la tabla 1 se presenta un resumen del diagnóstico individual de los seis elementos anteriores superiores.

Tabla 1. Diagnóstico de los elementos antero superiores.	
Pieza dentaria	Diagnóstico
Canino superior derecho (13)	Corona metal porcelana con desajuste en cervical. Color alterado. Muñón vital en salud.
Incisivo lateral superior derecho (12)	Ausente. Presencia de prótesis a extensión. estéticamente deficiente.
Incisivo central superior derecho (11)	Alterada la proporción alto/ancho (suberupción) Borde incisal con signos de atricción. Obturación de resina por palatino deficiente.
Incisivo central superior izquierdo (21)	Borde incisal con signos de atricción. Obturación de resina por palatino deficiente. Angulo inciso distal desgastado.
Incisivo lateral superior izquierdo (22)	Sano. Relación alto/ancho alterada por desgaste del borde incisal.
Canino superior izquierdo (23)	Sano. Ligeramente rotado.

Plan de tratamiento:

En la tabla 2 se presenta el plan de tratamiento propuesto y seleccionado por la paciente para la resolución de los problemas presentados en el sector antero superior. A la paciente se le comunicaron otras opciones de tratamientos y ella mediante la firma de un consentimiento informado aceptó la realización del que se expone.

Tabla 2. Plan de tratamiento propuesto y aceptado.	
Pieza dentaria	Diagnóstico
Canino superior derecho (13)	Ajuste del tallado. Prótesis provisoria de acrílico. Confección de puente a extensión mesial de porcelana (disilicato de litio).
Incisivo lateral superior derecho (12)	Remodelado de brecha desdentada y confección de provisorio resina acrílica (póntico oval).
Incisivo central superior derecho (11)	Gingivoplastia para nivelación de márgenes gingivales. Cambio de resina palatina.
Incisivo central superior izquierdo (21)	Cambio de resina y agregado de resina en ángulo incisal distal.
Incisivo lateral superior izquierdo (22)	Resina acrílica incisal.
Canino superior izquierdo (23)	No necesita ningún tipo de tratamiento.

A continuación, se explicita la secuencia clínica y los pasos del plan de tratamiento finalmente ejecutado para lograr los objetivos propuestos en el plan de tratamiento.

Secuencia clínica:

El primer inconveniente asociado a los tejidos blandos a subsanar fue el remodelado de la brecha desdentada. Figura 51. Como ya se mencionó, se descartó la colocación del implante dental ya que la brecha no posee las dimensiones mínimas necesarias para ello. La distancia mesio distal entre el 13 y 11 era de 4.5 mm, la distancia mínima que debe existir entre diente e implante debe ser de 1,5 mm, por lo tanto, se necesitan 3 mm y no queda espacio para colocar ningún implante. El elemento 13 está en buenas condiciones, con vitalidad pulpar. La bibliografía avala el puente en cantilever en el canino superior. Por lo que se decidió rehacer una prótesis similar a la que portaba la paciente, tratando de mejorar las características estéticas de los tejidos blanco y rosa.

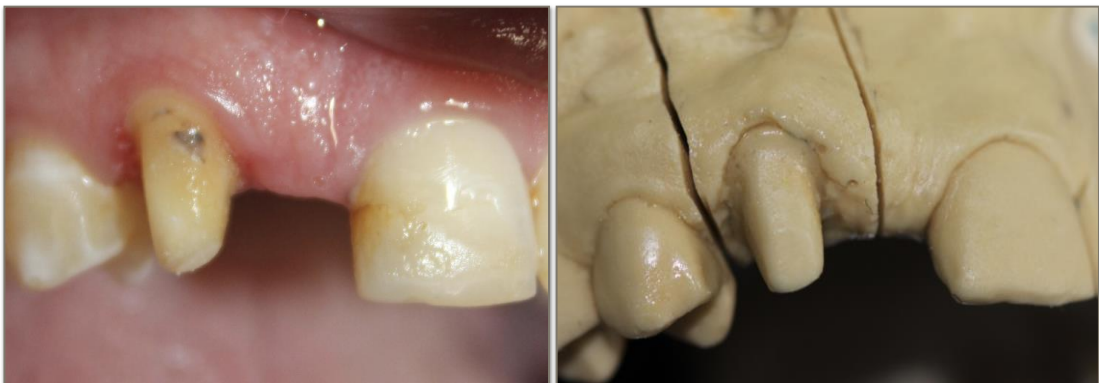

Fig. 51 Fotografía de brecha clínica y del modelo de estudio de la misma.

Se planificó una prótesis fija de disilicato de litio para poder mejorar la estética del tejido blanco y mejor adaptación y cierre marginal por el uso de un agente cementante adhesivo y un pónico oval en cantilever para otorgarle un mejor perfil de emergencia en los tejidos gingivales y lograr la apariencia de papila, hasta el momento inexistente por mesial y distal de la brecha.

Las opciones terapéuticas que se pensaron para el tejido blando fueron la cirugía de aumento de volumen con injerto o simplemente remodelado con quirúrgico de la brecha, que fue el tratamiento por el cual se optó ya que se contaba con suficiente espesor de tejido. El empleo de técnicas de manejo de los tejidos blandos o de la dirección de la cicatrización pueden permitir crear tejido, o bien crear la ilusión óptica de su existencia. El remodelado se realizó con instrumental rotatorio y piedra de diamante piriforme, luego de anestesiarse el sitio. Figura 52 y 53, la vista postoperatoria en el modelo de yeso.

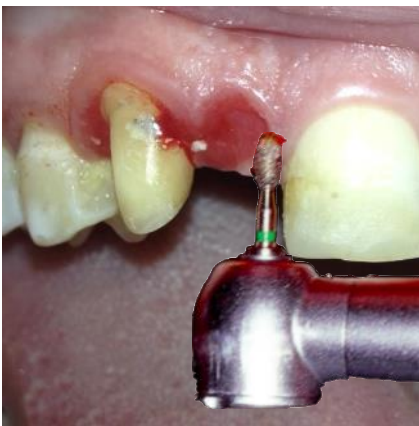


Figura 52 Remodelado con piedra de diamante

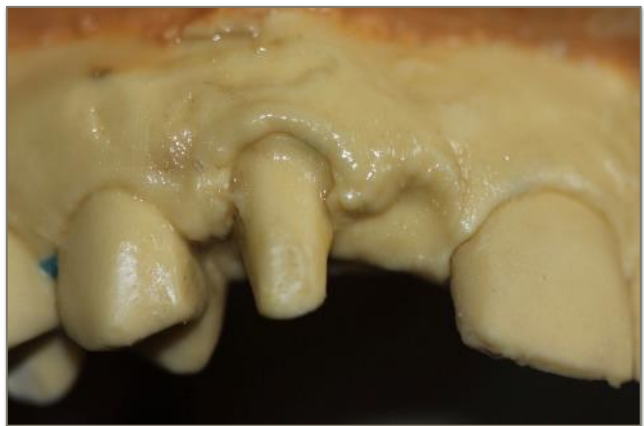

Fig. 53 Modelo de yeso post remodelado

Se confeccionó una primera prótesis provisional tratando que el pónico ejerciera un poco de presión sobre el sitio donde se realizó la plástica de la brecha. Para remodelar el tejido blando al perfil deseado, se añadió resina acrílica al provisional en dirección de palatino a vestibular con forma ovoide. Posteriormente, el material se volvió a añadir con aumentos pequeños del volumen apical sobre el pónico, cada diez días aproximadamente, en los que se recementó la prótesis provisional. Un cuidado clínico a considerar, es comprobar que haga ligera presión sobre el tejido, labrando, de manera controlada, el lecho que se pretende remodelar. Es necesario controlar que la isquemia no sea excesiva y que sea transitoria, debe desaparecer entre los 5 y los 10 minutos. Una manera de ver que la presión no es excesiva es

verificando que no haya sangrado en la zona del pónico al retirarlo. Si así fuese se debe reducir la cantidad de resina añadida al pónico. En cada cita, se marca con lápiz el margen del pónico en relación con el tejido en el provisional, para tener la referencia cuando lo saquemos de la boca sobre donde está nuestro margen. Esto se puede ir chequeando en el modelo inicial donde se labró el perfil ideal y sobre éste, que tomamos como referencia, se añade composite o resina. Para poder añadir material adecuadamente, es necesario desgastar ligeramente el provisional y colocar adhesivo para mejorar su unión. Con composite se puede conseguir un mejor pulido que con la resina autopolimerizable y al ser menos poroso, la respuesta del tejido es más favorable. La fotografía de la figura 54 muestra el puente provisorio de resina acrílica cementado provisoriamente en boca.

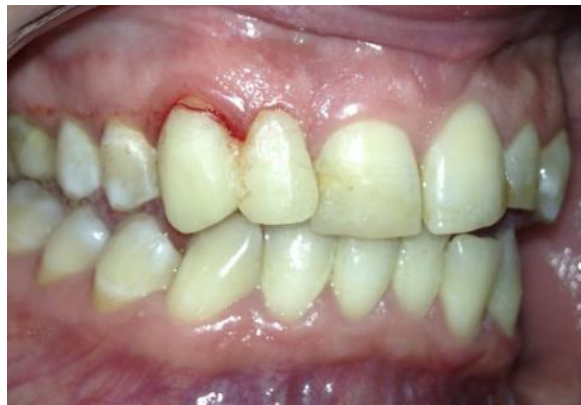

Fig. 54 Provisorio cementado post remodelado quirurgico.

El segundo inconveniente fue la regularización de los márgenes gingivales, sobre todo la discrepancia en altura del incisivo central superior derecho. La misma puede apreciarse claramente en la fotografía clínica y en el modelo de estudio de la figura 55.

El límite amelodentinario estaba ubicado subgingivalmente según se determinó por mapeo del margen con la utilización de sonda periodontal y

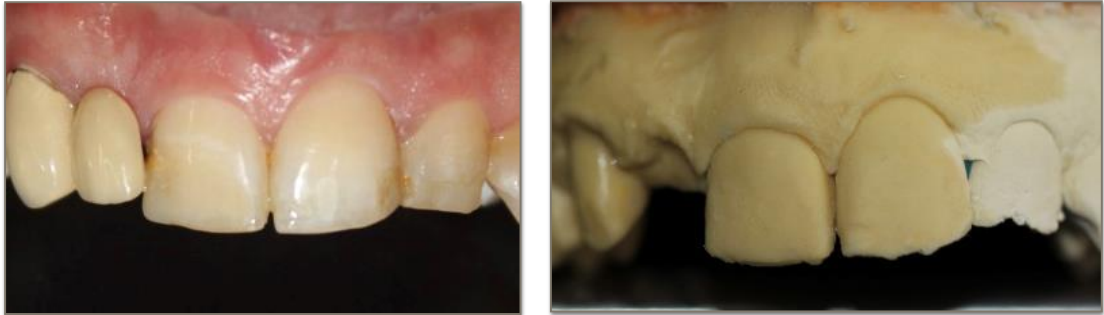


Fig. 55 Nivel del margen gingival del elemento 11 en la clínica y modelo de yeso.

por presentar suficiente cantidad de encía insertada se decidió realizar la gingivoplastia del margen con el fin de lograr armonía en el sextante.

La planificación implicaba también que en la realización de la PPF en cantilever se considerara que el diseño del pónico oval definitivo reprodujera el perfil de tejidos blandos obtenidos y para compensar la falta de espacio mesio distal, el pónico se realizaría con una pequeña inclinación, dando mayor naturalidad al mismo, según el diseño realizado con plantilla de DSD, según se muestra en la fotografía de la figura 56.

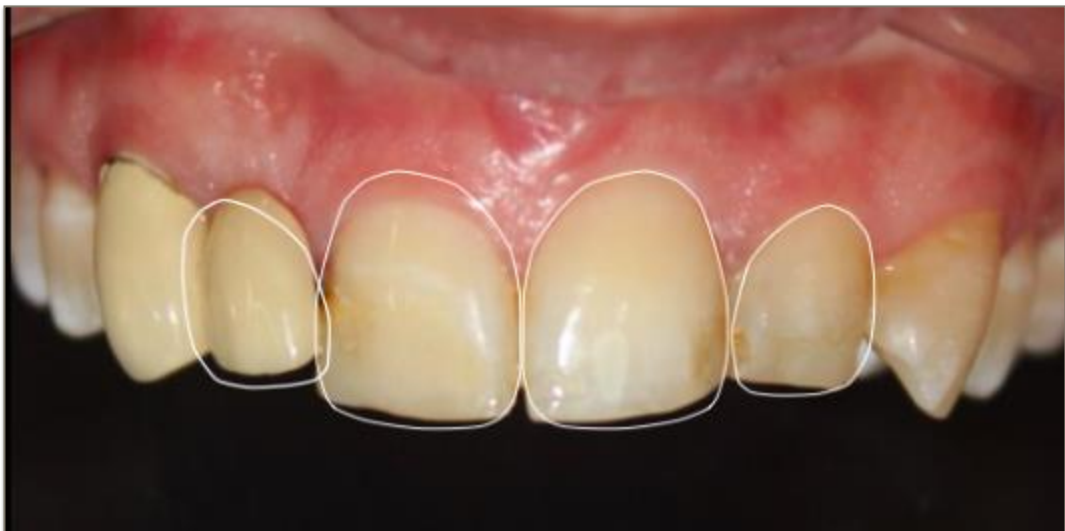

Fig. 56 Planificación utilizando DSD.

Cuando se ha conseguido la emergencia y el perfil deseado, se toma la impresión definitiva con silicona por adición, en este caso se empleó la técnica de impresión en dos tiempos utilizando Panasil Putty Soft Masilla® y Panasil Light Body® de la firma alemana Kettenbach, para elaborar la estructura de la prótesis. Para poder obtener una réplica lo más exacto posible del muñón es necesario producir un desplazamiento de los tejidos blandos, por las características de esta encía se optó por la técnica de desplazamiento mecánico - químico de doble hilo, empleando como agente químico al cloruro de aluminio por las ventajas ya descriptas en el marco teórico. Figura 57.



Fig. 57 Impresión de silicona por adición

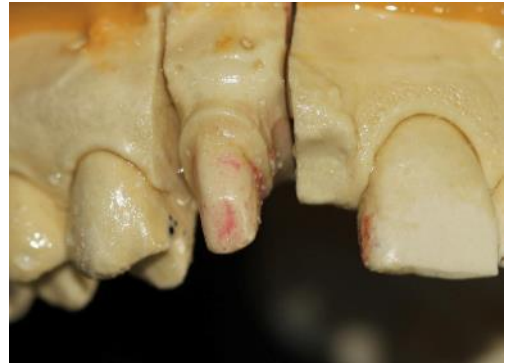

Fig. 58 Modelo del pilar tallado

En la fotografía del modelo de la figura 58 puede verse como se ha logrado obtener una réplica con bastante exactitud del tallado gracias al cuidado de todos estos detalles. Aunque la zona de la brecha no logra ser reproducida totalmente y será necesario realizar una serie de ajustes durante la prueba de la estructura.

En la prueba de estructura se comprueba el ajuste y se añade resina de fraguado rápido autopolimerizable tipo Duralay® en la zona del pónico para conseguir una réplica de los tejidos blandos. Se coloca en la boca haciendo presión para que este material copie la zona del pónico modelado y se toma una impresión de arrastre con silicona.

Esta operación se puede repetir en las siguientes pruebas de la prótesis hasta que la reproducción del pónico sea lo más exacta posible. También se pueden ajustar las dimensiones mediante el uso de instrumental calibrado para proveer de mayor información al técnico de laboratorio. Las fotografías de la figura 59 muestran una secuencia de pruebas y ajuste de bizcochado.

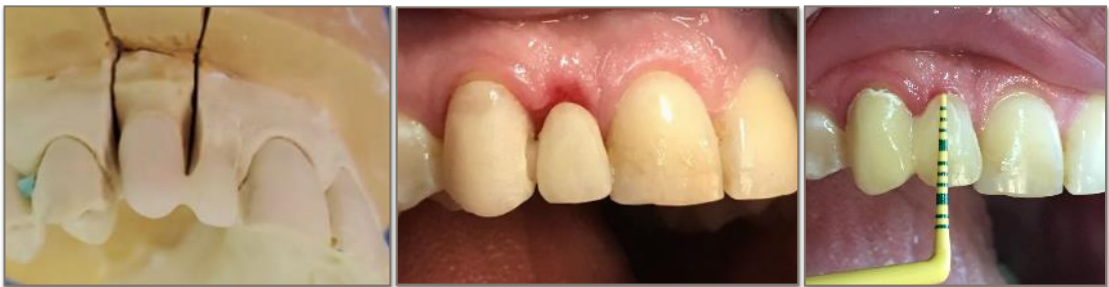

Fig. 59 Prueba y ajuste de bizcochado.

Como ya se mencionó en este caso, se realizó una prótesis fija de disilicato de litio y se cementó con un cemento de resina de polimerización dual Calibra Ceram® de la marca Densply. Teniendo especial cuidado en remover todos los sobrantes del cemento.

Para mantener la salud de la mucosa en contacto con los pónicos, es imprescindible enseñar al paciente cómo mantener la higiene en la zona y así como conseguir en la prótesis que el pónico contacte sólo con mucosa queratinizada.

RESULTADOS

La secuencia clínica relatada para este caso clínico llevó a obtener los resultados clínicos que se presentan en la serie de fotografías de las figura 60 Pre y post operatorio del labrado de la brecha para lograr el perfil de emergencia y la simulación de papilas en el pónico oval correspondiente al elemento 12.

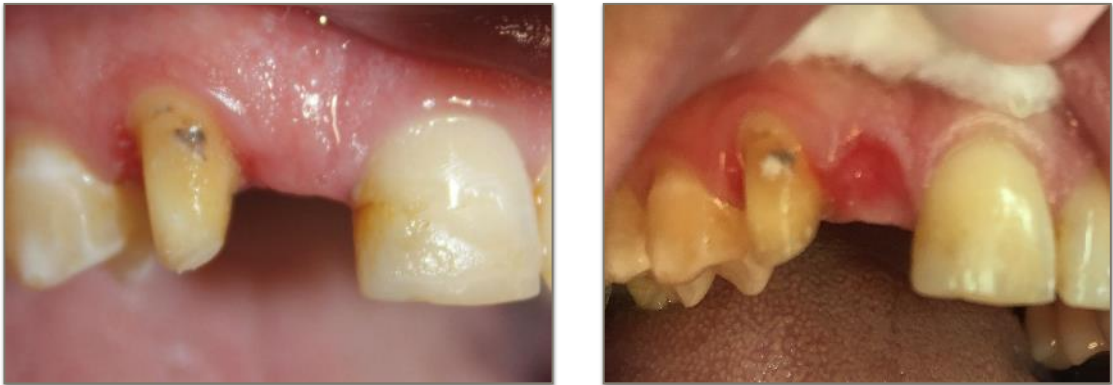

Fig. 60 Modelado de la brecha para pónico oval. Pre y post.

La siguiente secuencia clínica muestra la vista previa del margen gingival del elemento 11 en la clínica y en modelo de yeso, figura 61 y la mismas vistas luego de la gingivoplastia post operatorio inmediato del margen gingival, figura 62.

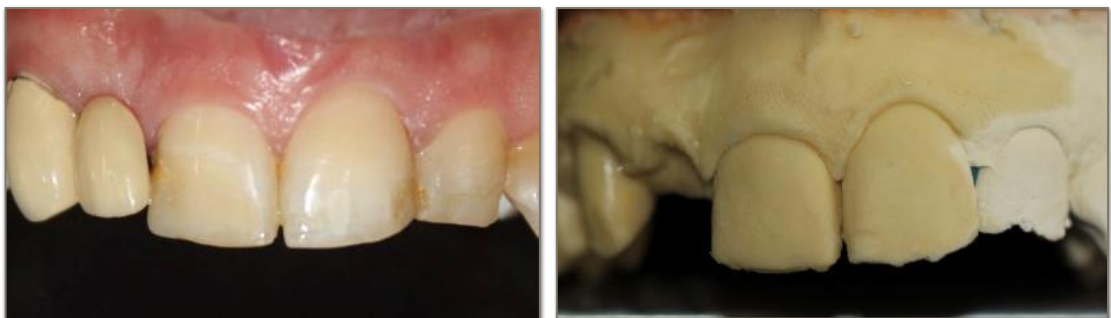


Fig. 61 Fotografías previa, clínica y modelo del margen gingival del elemento 11

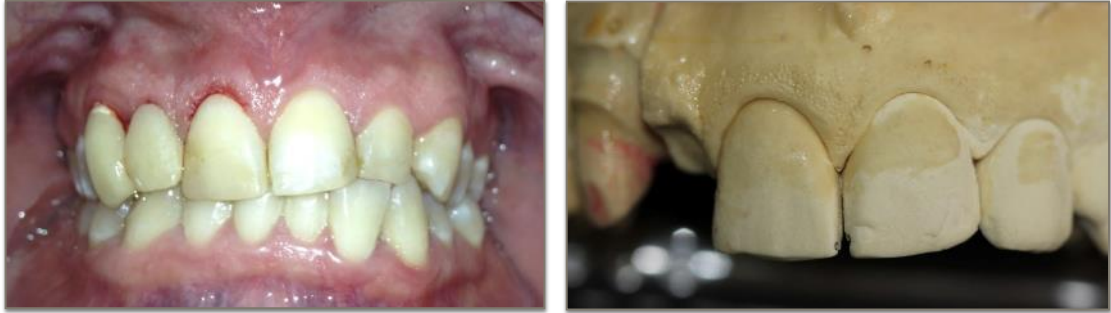

Fig. 62 Fotografía post gingivoplastía inmediata clínica y modelo de yeso

Las fotografías de la figura 63 muestran la imagen previa y la fotografía final, ya con el puente cementado y las de la figura 64 dan cuenta de la imagen, mostrando una vista lateral.

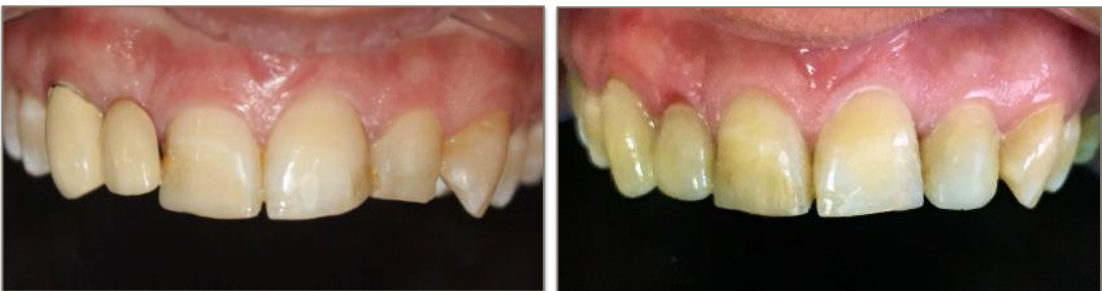

Fig. 63 Fotografía clínica inicial y final de la PPF. Vista frontal

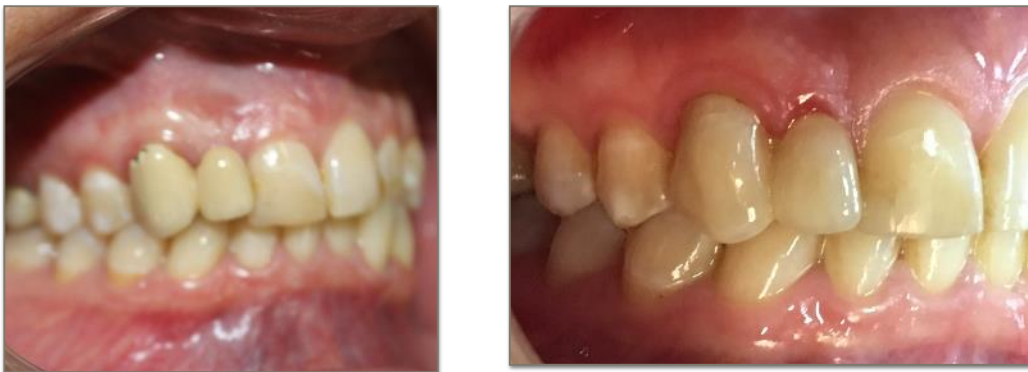

Fig. 64 Fotografías clínicas inicial y final de la PPF. Vista lateral.

En las fotografías de la figura 65 se muestran la imagen previa y la prótesis fija instalada en donde puede apreciarse claramente la mejora de los tejidos blandos que acompañan al diseño de pónico oval y dan una apariencia mucho más natural a la sonrisa de la paciente.

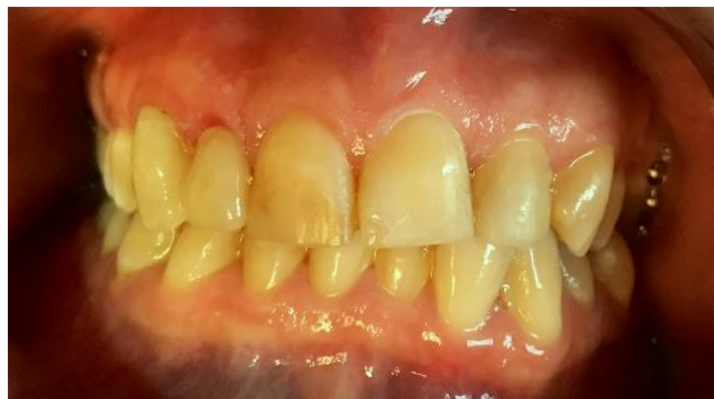
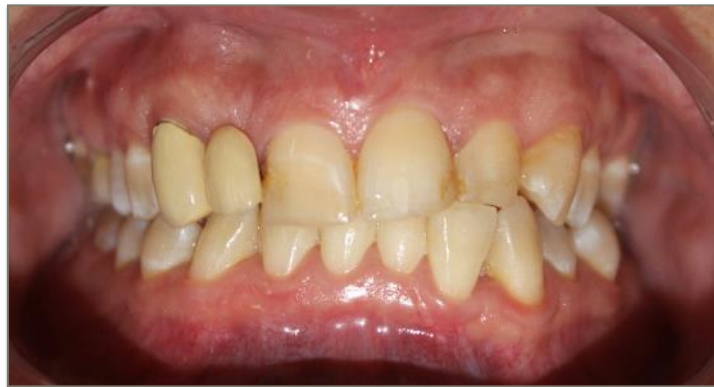
Fig. 65 Fotografías inicial y final de la prótesis instalada en boca.

DISCUSIÓN

La búsqueda de la armonía entre la arquitectura gingival y los dientes debe ser el objetivo del tratamiento de la restauración con prótesis fija. La reconstrucción del contorno de los tejidos y recuperación morfológica del espacio interproximal, cuando se realizan rehabilitaciones protésicas requiere de un cuidadoso plan de tratamiento que involucre una evaluación detallada de todos los factores que componen la sonrisa en la bibliografía.

Por lo general, los pacientes procuran mejorar el color de los dientes, probablemente por falta de conocimiento no pueden visualizar la importancia de los tejidos marginales de los dientes vecinos. En muchos casos se puede ver claramente que, si los tejidos periodontales no son tratados adecuadamente, el resultado estético puede estar comprometido.

Maniobras clínicas y de laboratorio relacionadas al manejo de tejidos blandos, antes y durante el tratamiento rehabilitador:

Establecer un diagnóstico y un plan de tratamiento integral que respete un orden secuencial y que devuelva la estética y la función es fundamental, junto con el uso y aplicación de protocolos, para el éxito de cualquier tratamiento restaurador.

Fradeani (16) afirma que para lograr un tratamiento estético satisfactorio, además de la entrevista con el paciente para saber sus peticiones y expectativas, se debe completar una ficha estética especial, donde se recopila la evaluación realizada de los parámetros faciales, dentó-labiales, fonéticos, dentales y gingivales para realizar un análisis completo del paciente desde el punto de vista estético. En este trabajo se pudo comprobar esta afirmación, ya que los resultados a los cuales se arribó están íntimamente relacionados al seguir estrictamente con un protocolo inicial y no descuidar ningún paso de la etapa diagnóstica.

Coachman & Calamita (18), en varios estudios clínicos realizados con el protocolo de Diseño de Sonrisa Digital (DSD), demostraron que la ayuda diagnóstica que ofrece su incorporación a la consulta clínica es fundamental para establecer un adecuado diagnóstico y plan de tratamiento estético e integral, el protocolo DSD abarca la recolección de información mediante una ficha estética, también nos permite analizar los parámetros estéticos mediante fotografías digitales extra e intra orales, el diseño de la sonrisa y la morfología de los dientes son seleccionados en base a la teoría del visagismo, respetando los principios estéticos utilizado como guía la proporción aurea y las proporciones dentales, y además tomando en cuenta los requerimientos y expectativas del paciente. La utilización de esta herramienta diagnóstica fue de gran utilidad en los casos clínicos presentados ya que recopilación de datos y la utilización precisa de varios parámetros ayuda a proporcionar un resultado sistemático y garantizado. También fue de gran ayuda para la motivación y aceptación del plan de tratamiento propuesto al paciente el empleo de esta herramienta digital que complementa al tradicional encerado diagnóstico (2).

Situaciones clínicas que requieren adecuación de tejidos blandos:

Uno de los mayores desafíos en el ámbito de la rehabilitación oral en el sector anterior es conseguir una integración del tejido blando ideal, que imite un contorno gingival perfecto. Solamente es posible identificar las situaciones clínicas que requieren adecuación de los tejidos blandos si previamente se realiza un correcto y minucioso diagnóstico, utilizando todas las herramientas disponibles en el momento. En las situaciones clínicas más sencillas hasta las más complejas, un diagnóstico exhaustivo y una cuidadosa selección de la técnica puede asegurar, en la mayoría de los casos, buenos resultados estéticos.

Para ello, es de vital importancia conocer la estructura y fisiología de estos tejidos blandos, tanto en la salud y cómo cuando son desafiados por la agresión bacteriana de la cavidad bucal, y cuáles son sus patrones de

cicatrización cuando son sometidos a diferentes procedimientos quirúrgicos. (2, 16, 17).

En los casos clínicos presentados se identificaron las situaciones clínicas que requerían de adecuación de los tejidos blandos, mediante la utilización de una combinación de herramientas diagnósticas, fotografías extra e intraorales, encerados diagnósticos, DSD. Las mismas fueron exhaustivamente analizadas y se optó por el mejor tratamiento disponible al momento de la consulta y que fue consensuado por las pacientes. Creemos que son los pequeños detalles los que pueden hacer la diferencia a la hora de la finalización de la rehabilitación oral.

Conformación de papilas interdentarias. Modelado de Margenes gingivales.

Póntico oval:

Una estética anterior deficiente producto de una forma inadecuada o insuficiente de los tejidos blandos que conforman la papila interdentaria puede ser mejorada significativamente por la combinación de técnicas quirúrgicas y protéticas adecuadas que le permiten al odontólogo modificar y realzar su arquitectura. Los parámetros biológicos y anatómicos que influyen sobre la presencia y altura de la papila, son parámetros importantes que proporcionan al clínico una comprensión clara y lo orientan para gestionar de forma previsible los tejidos blandos interdetales y vestibulares en los sitios donde se ha perdido un elemento dentario. El nivel de hueso vestibular y el grosor gingival (fenotipo periodontal) determinaran la altura del futuro margen gingival (9). El volumen del tejido interdental es influenciado por el nivel de hueso interproximal, lindante con el elemento más próximo, el ancho biológico y la forma y tamaño de la encía. Está también influenciado por si la papila es o no adyacente a un diente, póntico o implante.

La literatura menciona varios tipos de pónticos que se pueden utilizar: el higiénico, en silla de montar, silla de montar modificado, el cónico y el oval,

cada uno presenta sus ventajas y desventaja, es muy importante saber escoger el pónico de acuerdo a la ubicación que donde se va a utilizar.

El pónico oval nos permite conformar una papila en el sector anterior lo cual dará buenos resultados en los tratamientos donde existan rebordes edéntulos, ya que fue diseñado para crear una relación estética entre el tejido blando y el pónico al dar la apariencia de un diente natural que emerge de la encía. Su diseño es muy eficaz para ser utilizado inmediatamente después de una extracción o remodelado quirúrgico de la brecha ya que ayuda a mantener la arquitectura gingival, da resultados estéticos inmediatos y no induce cambios infalmatorios (62,63).

En el caso clínico presentado, se escogió el pónico oval porque la paciente presentaba un buen reborde edéntulo con un grosor de encía adecuado, el cual daba la facilidad de conformar de forma satisfactoria la papila; también se pudo escoger el pónico cónico, que es una alternativa en rebordes edéntulos deficientes, pero al encontrar una buena cantidad de tejido que es uno de los requisitos para su éxito (64, 65, 66) y la demanda estética que exigía el paciente se optó por el primero.

El condicionamiento gingival, cuando está encuadrado y utilizado en la planificación de rehabilitación, optimiza la estética, la biología y la función de la prótesis, siendo un procedimiento simple, sin costo adicional para el profesional. El odontólogo debe estar atento a la ejecución de este procedimiento, eligiendo una técnica adecuada, evaluando ventajas y desventajas, así como sus indicaciones. Por ello, se optó por la combinación de dos técnicas: la presión gradual y la escarificación o remodelado quirúrgico de la brecha y se excluye la electrocirugía, teniendo cuenta que son mayores las desventajas que las ventajas que presenta esta técnica (67). La presión gradual tiene entre sus ventajas en relación a la escarificación, por ser un procedimiento no quirúrgico, siendo considerado mínimamente invasivo y reversible por no eliminar tejido. En función de ello, se elimina el riesgo de una complicación post-quirúrgica, haciendo a la presión una técnica más segura.

La escarificación conduce a una sensibilidad posoperatoria, debido a la creación de un área cruenta, dificultando la higienización y la remoción de placa bacteriana, que es imprescindible para el resultado ideal del procedimiento. Además, el reajuste de la restauración provisional después de la "escultura" con piedras diamantadas es difícil por la presencia de la sangre. Sin embargo, la escarificación es una técnica que alcanza más rápido el objetivo de acondicionar el tejido gingival, utilizando sólo una sesión para esto. Esta técnica posibilita un mayor control sobre las áreas a ser acondicionadas, y posibilita mayor libertad y facilidad para el profesional al adecuar el tejido gingival a la necesidad del caso clínico. Por su parte, la presión gradual está más indicada para áreas que necesitan coronas unitarias para dientes o implantes y en una prótesis parcial fija de uno dos pósticos, para una mejor precisión. Independiente de la técnica de acondicionamiento seleccionada, existe la preocupación de la respuesta del tejido gingival a los materiales utilizados, específicamente como la resina acrílica, aunque se observan sólo pequeñas alteraciones epiteliales. La resina acrílica correctamente pulida, incluso cuando comparada a otros materiales en pósticos, como porcelana glaseada, porcelana pulida o oro pulido, se comporta de manera semejante sobre los tejidos blandos, siempre y cuando no se prolongue indefinidamente en el tiempo su colocación. En el caso clínico presentado al combinar estas dos técnicas sumamos las ventajas de ambas, la presión gradual por si sólo era difícil de lograr ya que la consistencia del tejido impedía la retención del provisorio y el remodelado ayudó a ubicar correctamente el póstico. Obteniendo un resultado altamente satisfactorio

Se optó por preparar el sitio receptor antes de la impresión, que, si bien extiende más los plazos de finalización de la prótesis, nos permitió evaluar la profundidad, calidad y espesor de la mucosa y darnos un mejor control del perfil de emergencia de la restauración.

En el primer caso clínico presentado, para alcanzar la adecuación de márgenes y un correcto perfil de emergencia, también se utilizó una

combinación de técnicas. Para la preparación dentaria se empleó la técnica tradicional horizontal y para el manejo de los márgenes se colocaron provisorios sobrecontorneados gradualmente rebasados y una vez lograda la altura planificada se ubicaron los márgenes ligeramente subgingivales y se realizó un gingitaje, los tejidos blandos por su fenotipo grueso lo admitían. Si bien autores como Loi y Filice promueven una técnica de preparación vertical que se contrapone a los tradicionales horizontales, en este trabajo se ha comprobado que realizando un detallado diagnóstico inicial y respetando los parámetros biológicos, es posible compatibilizar ambas técnicas que a la luz de sus supuestos parecen tan opuestas.

Técnica de impresión: protección de tejidos blandos.

Uno de los principales desafíos en los tratamientos de rehabilitación oral es el éxito estético de las restauraciones, que implica un manejo adecuado de los tejidos gingivales y la estética gingival manteniendo la apariencia normal de un periodoncio sano. La toma de impresiones y la preparación y localización del margen de terminación de la restauración constituye un paso fundamental en el éxito y sobrevida de las restauraciones. Iniciar los tratamientos de rehabilitación oral en salud periodontal y minimizar el trauma a los tejidos periodontales durante el tratamiento favorecen estos resultados.

Para el desplazamiento gingival se utilizó en ambos casos la técnica de doble hilo impregnado ya que las características del fenotipo periodontal de las pacientes lo permitieron. Se descartaron el uso de epinefrina, por los motivos que se mencionan a continuación y el sulfato férrico ya que el mismo puede ocasionar pigmentaciones y dificultar la exactitud de las impresiones por la coagulación local de proteínas que ocasiona. El cloruro de aluminio nos permitió la correcta visualización de los márgenes, no ocasiona lesiones a los tejidos blandos, provee la suficiente astringencia y hemostasia y no interfirió con los materiales de impresión que se utilizaron.

La bibliografía revisada no muestra un consenso claro de cómo beneficia el hilo impregnado en cierto medicamento con respecto a otros procedimientos clínicos. A pesar de todo esto, es una técnica que se realiza en la consulta odontológica de manera habitual. A la hora de seleccionar un medicamento para impregnar el hilo de retracción, si consideramos su eficacia y la ausencia de daño local, los productos, que según la literatura están considerados como agentes aceptables para la retracción gingival son: sulfato férrico, cloruro de aluminio y epinefrina

Si consideramos, además, que para una correcta retracción gingival es necesaria la ausencia de efectos sistémicos, encontramos que, de los mencionados anteriormente, el cloruro de aluminio y el sulfato férrico son astringentes. Es decir, el único que produce efectos sistémicos conocidos es la epinefrina, ya que los astringentes mencionados van a actuar en la precipitación de las proteínas e inhibiendo el movimiento transcapilar de las proteínas plasmáticas. En cuanto al sulfato férrico se debe tener en cuenta van a coagular localmente a proteínas sanguíneas. Además, puede inhibir la polimerización de las siliconas de adicción. Se ha comprobado también que el hilo impregnado en sulfato férrico disminuye la resistencia a la tensión del hilo.

CONCLUSIONES

Para conseguir una estética predecible en el tiempo, de una rehabilitación será necesario:

1. Escoger medios restauradores apropiados.
2. Lograr salud gingival previa a la preparación definitiva.
3. Realizar una correcta preparación del diente con espacio para colocar el material elegido y evitar sobre contorno.
4. Buena comunicación con el técnico de laboratorio.
5. Adecuado manejo de tejidos blandos durante todo el proceso restaurativo.
6. Realizar restauraciones provisionales que respeten los criterios biológicos establecidos.
7. Eliminar todo el exceso de cemento temporal y definitivo.
8. Esperar un periodo de tiempo suficiente para permitir la cicatrización y maduración del tejido blando si este ha recibido un tratamiento quirúrgico periodontal.
9. Elección adecuada de los materiales de impresión.

Los márgenes subgingivales tendrían que ser utilizados sólo cuando la situación clínica lo requiere, y las preparaciones más conservadoras como las yuxtagingivales siguen siendo el tratamiento de elección siempre que el caso lo permita. Los riesgos potenciales están relacionados con inflamación gingival, recesión y pérdida de inserción.

La preparación vertical del diente puede favorecer un mejor festoneado gingival y estabilidad de los tejidos, pero presenta mayor riesgo de inflamación gingival y sangrado al sondaje. Dicha preparación es muy sensible tanto a las complicaciones biológicas como técnicas y a las variaciones del perfil de emergencia.

Con respecto al empleo de auxiliares de diagnóstico basados en nuevas tecnologías se puede afirmar que un sistema de diagnóstico y planificación de tratamiento facilita la gestión de los problemas tridimensionales del sextante anterior. El software de imagen asistido por computadora DSD y la transferencia del marco de referencia pueden ser herramientas importantes en el tratamiento del paciente. La preparación dental debe estar diseñada para adaptarse a los cambios en las proporciones. La conservación de la salud de los tejidos blandos es importante, y el ancho biológico debe ser respetado. Si se cambian las pautas, los procedimientos de tejidos blandos deben analizarse cuidadosamente en relación con los principios de oclusión.

Con respecto al diseño protético del pónico oval se puede decir que, cuando están presentes suficientes tejidos duros y blandos, este tipo de diseño puede proporcionar resultados altamente estéticos para crear un reemplazo dental de aspecto natural para puentes anteriores. La colocación de una prótesis fija con pónico de diseño ovoide nos da una relación encía-pónico de aspecto natural; lo cual es una alternativa en casos donde por alguna razón no sea posible la colocación del implante dental, el cual consideramos es la primera elección de tratamiento.

El inconveniente de esta técnica del pónico ovoide es el tiempo que se requiere para lograr resultados satisfactorios, así como la buena comunicación que debe existir entre el protesista, el periodoncista y el técnico dental.

La técnica es fácil de realizar y se aplica fácilmente al entorno de la práctica. Ofrece el resultado más ventajoso en el maxilar anterior, en un paciente motivado con una línea de sonrisa alta.

El condicionamiento gingival es un procedimiento de simple ejecución y con excelente ganancia en estética, biología y función. Respetando los requisitos básicos, las técnicas de presión gradual y de escarificación garantizan muy buenos resultados, siendo que el principal factor para esto es un estricto control de placa, y las contraindicaciones por defectos de borde,

generalmente, son manejables. Las dos técnicas, presión gradual y la escarificación tienen éxito, debiendo evaluarse, en cada caso, cuáles son sus ventajas y desventajas.

Con respecto a las impresiones, estas deben ser lo menos traumática posibles sobre tejidos sanos. El uso de retracción química o mecánica genera efectos, en la mayoría de casos reversible sobre los tejidos periodontales.

El desplazamiento gingival se realiza tanto para la preparación de la línea de terminación subgingival como para la toma de impresión de la misma.

El método más comúnmente utilizado es el mecánicoquímico, hilo tricotado junto con cloruro de aluminio. Dependiendo de la situación clínica y de las preferencias del operador se usará una técnica u otra (técnica de un solo hilo, doble hilo). Evitar el uso de la epinefrina como agente químico en la retracción gingival, debido a los efectos secundarios que produce.

Para un resultado estético exitoso, se requiere una buena comunicación entre el profesional y el técnico y, a largo plazo, un buen estándar de higiene oral y sesiones de soporte periodontal por parte del profesional, son esenciales para mantener estables los resultados obtenidos en el paciente

BIBLIOGRAFÍA.

1. Curull Gasol C, Arias Fernandez M. Consideraciones mucogingivales previas al tratamiento restaurador. *Periodoncia y osteointegración*. 2004;14(2):107-114.
2. Kina S, Bruguera A, Pellizzari Alonso M. *Invisible*. Buenos Aires: Editorial Médica Panamericana; 2011.
3. Gurrea J. Alargamiento coronario, modalidades y su aplicación actual. *Periodoncia y Osteointegración*. 2009;19(2):89-96.
4. Rufenach C. *Fundamental of Esthetics*. Quintessence Pub Chicago. 1990.
5. Magne P, Belser U. *Restauraciones de porcelana adherida en los dientes anteriores*. Barcelona: Quintessence; 2004.
6. Sulikowski A. A visual essay. *Aesthetic rehabilitation with full mouth implant-supported restorations*. *Pract Proced Aesthet Dent*. 2008;20(8):461-3.
7. Mattos C, Santana R. A quantitative evaluation of the spatial displacement of the gingival zenith in the maxillary anterior dentition. *J Periodontol*. 2008;79(10):1880-5.
8. Definición de biotipo — Definición.de [Internet]. Definición.de. 2018 [cited 29 October 2018]. Available from: <https://definicion.de/biotipo/>
9. Jepsen S, Caton JG, Albandar JM, Bissada NF, Bouchard P, Cortellini P et al. Periodontal manifestations of systemic diseases and developmental and acquired conditions: consensus report of workgroup 3 of the 2017 World Workshop on the Classification of Periodontal and Peri-Implant Diseases and Conditions. *J Periodontol*. 2018;89(Suppl 1):S219–S248.
10. Definición de fenotipo [Internet]. 2018 [cited 29 October 2018]. Available from: <http://dic.idiomamedico.net/fenotipo>
11. Lombardi R. The principles of visual perception and their clinical application to denture esthetics. *J Prosthet Dent*. 1973;29(4):358-382.
12. Preston J. The golden proportion revisited. *J Esthet Dent*. 1993;5:247– 51.
13. Rosenstiel SF, Ward DH, Rashid RG. Dentists' preferences of anterior tooth proportion a web-based study. *Int J Prosthodont*. 2000; 9:123-136.

14. Sterrett, J. Width/length ratios of normal clinical crowns of the maxillary anterior dentition in man. *J Clin Periodontol.* 1999; 26:153–157.
15. Chiche GJ, Pinault A. *Esthetics of anterior fixed prosthodontics.* Quintessence, Chicago. 1994; p. 75-89, p.143-159.
16. Fradeani M. *Esthetic análisis: a systematic approach to prosthetic treatment.* Hanover Park: Quintessence Books; 2004.
17. Sulikowski AV, Yoshida A. (2002) Three dimensional management of dental proportions: a new aesthetic principle: “The frame of reference”. *Quintessence Dent Tech.* 2002; 25:8-20.
18. Coachman C, Calamita M. *Digital Smile Design: A Tool for Treatment Planning and Communication in Esthetic Dentistry.* QDT. 2012;;:1-9.
19. Lang, N P, Loe, H. The relationship between the width of keratinized gingiva and gingival health. *J Periodontol.* 1972;43(10):623-627.
20. Kennedy, JE, Bird, WC, Palcanis KG, Dorfman, HS. A longitudinal evaluation of varying widths of attached gingiva. *J Clin Periodontol.* 1985;12(8):667-675.
21. Wennstrom, JL. Lack of association between width of attached gingiva and development of soft tissue recession. A 5-year longitudinal study. *J Clin Periodontol.* 1987;14(3):181-184.
22. Ardila Medina CM. Influencia de los márgenes de las restauraciones sobre la salud gingival. *Av. Odontoestomatol* 2010; 26 (2): 107-114.
23. Silness J. Periodontal conditions in patients treated with dental bridges. *J Periodontol Res* 1970; 5:60-68.
24. Silness J. Periodontal conditions in patients treated with dental bridges. III. The relationship between the location of the crown margin and the periodontal condition. *J Periodontal Res* 1970;5: 225-229.
25. Silness J, Ohm E. Periodontal condition in patients treated with dental bridges. V. Effects of splinting adjacent abutment teeth. *J Periodontal Res* 1974;9:121-126.
26. Bader JD, Rozier RG, McFall WT Jr, Ramsey DL. Effect of crown margins on periodontal conditions in regularly attending patients. *J Prosthet Dent* 1991;65:75-9.

27. Padbury Jr A, Eber R, Wang HL. Interactions between the gingiva and the margin of restorations. *J Clin Periodontol* 2003; 30: 379–385.
28. Schätzle M, Land NP, Anerud A, Boysen H, Bürgin W, Loe H. The influence of margins of restorations of the periodontal tissues over 26 years. *J Clin Periodontol* 2001;28:57-64.
29. Koke U, Sander C, Heinecke A, Müller HP. A possible influence of gingival dimensions on attachment loss and gingival recession following placement of artificial crowns. *Int J Periodontics Restorative Dent.* 2003; 23:439–445.
30. Giollo MD, Valle PM, Gomes SC, Rosing CK. A retrospective clinical, radiographic and microbiological study of periodontal conditions of teeth with and without crowns. *Braz Oral Res.* 2007;21:348-354.
31. Reitemeier B, Hänsel K, Walter MH, Kastner C, Toutenburg H. Effect of posterior crown margin placement on gingival health. *J Prosthet Dent* 2002;87:167-72.
32. Gemalmaz D, Ergin S. Clinical evaluation of all-ceramic crowns. *J Prosthet Dent.* 2002; 87:189-196.
33. Valderhaug J, Birkeland JM. Periodontal conditions in patients 5 years following insertion of fixed prostheses. *J Oral Rehabil.* 1976; 3:237-243.
34. Valderhaug J. Periodontal conditions and carious lesions following the insertion of fixed prostheses: a 10 year follow-up study. *Int Dent J* 1980;30: 296-304.
35. Valderhaug J, Ellingsen JE, Jokstad A. Oral hygiene, periodontal conditions and carious lesions in patients treated with dental bridges. A 15-year clinical and radiographic follow-up study. *J Clin Periodontol* 1993;20:482-9.
36. Kovács V, Tihanyi D, Gera I. The incidence of local plaque retentive factors in chronic periodontitis. *Fogorv Sz* 2000;100:295-300.
37. Keglevich T, Ratkóczi L, Dóri F, Gera I. Effect of the quality of restorations and of dental prosthesis on the alveolar bone loss in patients with chronic destructive periodontitis. *Fogorv Sz* 2000;93: 225-32.

38. Tiwarri OS, Salimeno T Jr, Choksi S, Rao MS, Gupta OP. Effects of restorations and carious lesions on the periodontium in humans. *Ann Dent* 1992;51:22-5.
39. Albandar JM, Buischi YA, Axelsson P. Caries lesions and dental restorations as predisposing factors in the progression of periodontal diseases in adolescents. A 3-year longitudinal study. *J Periodontol* 1995; 66:249-54.
40. Orkin DA, Reddy J, Bradshaw D. J The relationship of the position of crown margins to gingival health. *J Prosthet Dent* 1987;57:421-4.
41. Tao J, Wu Y, Chen J, Su J. A follow-up study of up to 5 years of metal-ceramic crowns in the maxillary central incisors for different gingival biotypes. *Int J Periodontics Restorative Dent* . 2014; 34:85-92.
42. Goodacre CJ, Campagni WV, Aquilino SA. Tooth preparations for complete crowns: an art form based on scientific principles. *J Prosthet Dent*. 2001;85:363-376.
43. Tan PL, Aquilino SA, Gratton DG, Stanford CM, Tan SC, Johnson WT, Dawson D. In vitro fracture resistance of endodontically treated central incisors with varying ferrule heights and configurations. *J Prosthet Dent*. 2005;93:331–336.
44. Kois JC. Altering gingival levels: the restorative connection part I: biologic variables. *J Esthet Dent*. 1994;6:3-9.
45. Carnevale G, Di Febo G, Fuzzi M. An in vivo study of teeth re-prepared during periodontal surgery. *Int J Periodontics Restorative Dent*. 1990;10:40-55.
46. Loi I, Di Felice A. Biologically oriented preparation technique (BOPT): a new approach for prosthetic restoration of periodontically healthy teeth. *Eur J Esthet Dent*. 2013; 8:10- 23.
47. Paniz G, Michalakis K, Nart J. Implicaciones clínicas de la preparación vertical subgingival en la zona estética. A propósito de un caso. *Periodoncia Clínica*. 2015;3:23-30.

48. Lang NP, Kiel RA, Anderhalden K J . Clinical and microbiological effects of subgingival restorations with overhanging or clinically perfect margins. Clin Periodontol. 1983;10(6):563-78.
49. Conrad HJ, Seong WJ, Pesun IJ. Current ceramic materials and systems with clinical recommendations: a systematic review. J Prosthet Dent. 2007;98:389-404.
50. Paniz G, Kang K, Kim Y, Kumagai N, Hirayama H. Influence of coping design on the cervical color of ceramic crowns. J Prosthet Dent. 2013;110:495-500.
51. Di Febo G, Carnevale G, Freni Sterrantino S. Treatment of a case of advanced periodontitis: Ciinical procedures utilizing the “combined preparation technique”. Int J of Perio Rest Dent 1985;5:52-62.
52. Loi I, Gaiiii F, Scuteiià F, D i Felice A. Il contorno corónale protésico con técnica di preparazione BQPT (Biologically Oriented Preparation Technique): considerazioni tecniche. Quintessenza Internazionale 2009;25:4-19.
53. Spear F. A Comprehensive Guide To Biologic Width - Spear Education [Internet]. Speareducation.com. 2018 [cited 4 November 2018]. Available from: <http://www.speareducation.com/spear-review/2014/12/biologic-width-part>.
54. Lanning S, Waldrop T, Gunsolley J, Maynard J. Surgical Crown Lengthening: Evaluation of the Biological Width. J Periodontol 2003;74(4):468-474.
55. Bravo Castagnola F, Castro Rodriguez Y, Alaya Silva I, Inga Paucar M. Protocolo para el manejo del espacio biológico basado en la evidencia. Revisión narrativa. [Internet]. Researchgate. 2014 [cited 5 November 2018]. Available from: <https://www.researchgate.net/publication/286626616> Protocolo para el manejo del espacio biologico basado en la evidencia Revision narrativa Guidelines for the management of biological width based on the evidence Narrative review.

56. Novaer A.Jr, Novaes A, De Oliveira P. Preprosthetic periodontal surgery in the interproximal area with modification of the COL area: anatomic and histologic study in dogs. *J Periodontol* 2001;72:1734-1741.
57. Papalexiou V, Novaes AB Jr, Macedo G.O, Luczyszyn SM, Muglia VA. Preprosthetic periodontal surgery in the proximal area with modification of the COL area: Results following the reestablishment of the contact point. *J Periodontol* 2006;77:1856–1862.
58. Ross S, Garguilo A. The surgical management of the restorative alveolar interface. *Int J Periodontics Restorative Dent* 1982;2:8–31.
59. Ong M, Tseng S, Wang H. Crown lengthening revisited. *Clin Adv Periodontics* 2011;1:233–39.
60. Gonzalez Martin O, Alandez F, Solano B. Tratamiento de las secuelas estéticas de la enfermedad periodontal: erupción forzada en recesiones Miller Clase III. *Periodoncia Clínica*. 2015;3:31-38.
61. Gahan M, Nixon P, Robinson S, W-Y Chan M. The ovate pontic for fixed bridgework. *Dental Update*. 2012;39(6):407-415.
62. Aguilera Esparza G, Rebollar Garcia F. Estética dentogingival en prótesis fija con pónico ovoide. *Revista ADM*. 2004;LXI(5):188-196.
63. [Internet]. [Ddigital.umss.edu.bo](http://ddigital.umss.edu.bo). 2018 [cited 7 November 2018]. Available from:
<http://ddigital.umss.edu.bo:8080/jspui/bitstream/123456789/6378/1/caso%20clinico%20puente%20fijo%20con%20pontico%20oval.pdf>
64. Abrams L. Augmentation of the deformed residual edentulous ridge for fixed prosthesis. *Compend Contin Educ Gen Dent* 1980; 1: 205–213.
65. Garber DA, Rosenberg ES. The edentulous ridge in fixed prosthodontics. *Compend Contin Educ Dent* 1981; 2: 212–223.
66. Johnson GK, Leary JM. Pontic design and localized ridge augmentation in fixed partial denture design. *Dent Clin North Am* 1992; 36: 591–605.
67. Oliveira JA, Ribeiro EDP, Conti PCR, Valle AL, Pegoraro LF. Condicionamento gengival: estética em tecidos moles. *Rev Fac Odontol Bauru* 2002; 10 (2):99-104

68. Tarnow DP, Magner AW, Fletcher P. The effect of the distance from the contact point to the crest of bone on the presence or absence of the interproximal dental papilla. *J Periodontol* 1992; 63: 995–996.
69. Academy of Prostodontics. The glossary of prostodontic terms. *J Prosthet Dent*. 2005;94:10-92.
70. Hammerle CH, Ungerer MC, Fantoni PC y cols. Long-term analysis of biologic and technical aspects of fixed partial dentures with cantilevers. *Int J Prosthodont* 13(5):409-15
71. Chidiak Tawil R, Miranda Montealegre S. Alternativas de diseños de prótesis parcial fija para un caso clínico con pilares mixtos. 2006;1:1-19.
72. Himmel R. The cantilever fixed partial denture: A literature review. *J Prosthet Dent*, 1992; 67(4): 484-487
73. Goldfogel MH, Lambert RL. Cantilever fixed prosthesis replacing the maxillary lateral incisor: design consideration. *J Prosthet Dent*, 1985; 54: 477-478
74. Croll BM. Emergence profiles in natural tooth contour. Part II: clinical considerations. *J Prosthet Dent* 1990; 63: 374-9.
75. Kohal RJ, Gerds T, Strub JR. Effect of different crown contours on periodontal health in dogs. Clinical results. *J Dent*. 2003;31:407-13.
76. Kohal RJ, Pelz K, Strub JR. Effect of different crown contours on periodontal health in dogs. Microbiological results. *J Dent* 2004;32:153-9.
77. Glosario de la tecnica BOPT [Internet]. Sweden-martina.com. 2014 [cited 11 November 2018]. Available from: https://www.sweden-martina.com/articms/admin/upAllegati/1767/NUMERIUNO-S_02_14.pdf
78. Cabanes Gumbau G. Perfil de emergencia y sellado mucoso en coronas B.O.P.T. sobre implantes Prama [Internet]. Sweden-martina.com. 2015 [cited 11 November 2018]. Available from: https://www.sweden-martina.com/articms/admin/upAllegati/2667/NUMERIUNO-S_06.pdf
79. Finger W, Kurokawa R, Takahashi H, Komatsu M. Sulcus reproduction with elastomeric impression materials: A new in vitro testing method. *dental materials*. 2008;(24):1655-60.

80. Cruz Gonzalez A, Diaz Caballero A, Mendez Silva J. Técnicas para el manejo del tejido gingival en prótesis fija. Una revisión sistemática. *Avances en Odontoestomatología*. 2013;29(4):191-199
81. Donovan T, Chee W. Current concepts in gingival displacement. *Dent Clin N Am*. 2004;(48):433-444.
82. Bennani V, Schwass D, Chandler N. Gingival retraction techniques for implants versus teeth Current status. *J Am Dent Assoc*. 2008;139(10):1354-63.
83. Rudd K, Dimashkieh M, Morgano S. A procedure for making fixed prosthodontic impressions with the use of preformed crown shells. *J Prosthet Dentistry*. 1995;73(1):95-96.
84. Romera M, Gil I, Diaz Romeral B. Técnicas de desplazamiento gingival en prótesis fija. *Cient Dent*. 2010;7(1):33-39.
85. Portillo Aguilar D, Salazar Martínez E. Comparación entre dos técnicas de retracción gingival para la toma de impresión definitiva en prótesis fija. [Internet]. *Ri.ues.edu.sv*. 2010 [cited 11 November 2018]. Available from: <http://ri.ues.edu.sv/8139/1/17100356.pdf>
86. Villareal E, Espías A, Sanchez Soler L, Cuba G, Sampalo Menezes Jr J. Manejo de tejidos gingivales, hemostasia y control de fluido crevicular: paradigmas en odontología adhesiva contemporánea. *Dentum*. 2004;4(1):14-21.
87. Van Rensburg F, Strating H. Evaluation of the marginal integrity of ceramometal restorations: Part II. *J Prosthet Dent* 1984; 52: 210-4.
88. Mc Lean J, Fraunhofer JA von. The estimation of cement film by an in vivo technique. *Br Dent J*.1971; 131: 107-11.
89. Salido MP, Suárez MJ, Pradíes GJ, López JF. Influencia del lugar de aplicación del cemento en la retención y ajuste marginal de las restauraciones de prótesis fija. *Rev Europea de Odonto-Estomat* 1997; 9: 279-86.
90. Attar N, Tam LE, McComb D. Mechanical and physical properties of contemporary dental luting agents. *J Prosthet Dent* 2003; 89: 127-34.

91. Bottino M. Nuevas Tendencias Volumen 2: Prótesis. Artes Médicas. Médica Panamericana; 2008.