



UNCUYO
UNIVERSIDAD
NACIONAL DE CUYO

FO
FACULTAD DE
ODONTOLOGÍA



FACULTADA DE ODONTOLOGÍA
UNIVERSIDAD NACIONAL DE CUYO

TRABAJO FINAL PARA OPTAR AL TÍTULO DE ESPECIALISTA
EN ENDODONCIA

**CAUSAS DE FRACASO ENDODÓNTICO Y SU
RESOLUCIÓN QUIRÚRGICA**

ALUMNA: Od. Michieli Noelia B.

DIRECTOR: Esp. Od. María Gimena Reyes

MENDOZA, JUNIO 2020.

AGRADECIMIENTOS

Quiero agradecer al Prof. Dr. Julio Caram y al equipo de docentes de la Carrera de Especialización en Endodoncia por su apoyo, profesionalismo y disposición al momento de transmitir sus conocimientos y guiarme en este camino de formación y crecimiento profesional. Destaco, además de la capacidad docente del equipo de profesionales, la calidez humana y la buena predisposición.

Agradezco en especial a la Esp. Od. María Gimena Reyes por su dedicación, paciencia y colaboración en la elaboración de mi trabajo de investigación.

INDICE

Resumen	pag. 4
Introducción	pag. 5
Caso Clínico	pag. 19
Discusión	pag. 25
Conclusión	pag. 30
Bibliografía	pag. 31

RESUMEN

El tratamiento endodóntico es un procedimiento razonablemente predecible con tasas de éxito de entre 86% y 98%. Los factores más frecuentes asociados con el fracaso del tratamiento endodóntico son debido a la persistencia de bacterias intrarradiculares y extrarradiculares. Estos microorganismos son resistentes a los agentes antimicrobianos como así también a los agentes de defensa del huésped, debido a que se organizan creando un biofilm. De esta manera muestran mayor resistencia y facilitan la persistencia de las lesiones perirradiculares. Otro factor asociado es la complejidad anatómica de los sistemas de conducto radiculares que dificultan los procedimientos de limpieza y conformación.

El retratamiento no quirúrgico es la primera opción para tratar elementos con signos y síntomas persistentes. Sin embargo, hay algunas limitaciones que restringen la posibilidad de un tratamiento no quirúrgico del conducto radicular. En estos casos la cirugía apical es una opción para el tratamiento de conductos con lesiones periapical persistente.

El propósito de este trabajo es analizar las causas de fracaso endodóntico y su resolución quirúrgica.

En este trabajo se presenta un caso clínico donde se realizó una cirugía periapical luego de que el elemento dentario presentara signos evidentes de fracaso tanto en la primera intervención endodóntica como en el retratamiento.

La endodoncia por primera intención y el retratamiento de conducto que han seguido exhaustivamente los protocolos de limpieza, conformación y obturación, a veces fracasan debido a infecciones intrarradiculares y extrarradiculares, por lo general asociado a los últimos 3 mm radiculares, los cuales presentan una complejidad anatómica difícil de debridar y limpiar con soluciones irrigadoras. La cirugía periapical surge como una alternativa viable para conservar el diente y restablecer la salud y función.

INTRODUCCIÓN

El tratamiento endodóntico es un procedimiento razonablemente predecible con tasas de éxito de entre 86% y 98%. El éxito o fracaso de este tratamiento es evaluado por los signos y síntomas clínicos, así como por los hallazgos radiográficos del diente tratado. Los síntomas y signos clínicos que definen el éxito son, la ausencia de dolor e inflamación y la desaparición de fístulas, si existieron antes del tratamiento, así como el mantenimiento del diente funcional y firme en su alvéolo. Radiográficamente, el éxito se determina con la curación completa de la lesión ósea periapical existente y el aspecto normal de la lámina dura durante un período de 6 meses a 24 meses. Histológicamente, sin embargo, se debe producir una reparación completa de las estructuras periapicales con ausencia de células inflamatorias. La razón por la que muchos dientes no responden al tratamiento del conducto radicular es debido a errores de procedimiento que impiden el control y la prevención de la infección endodóntica intracanal y extracanal. Sin lugar a dudas, el principal factor asociado con la falla endodóntica es la persistencia de la infección microbiana en el sistema del conducto radicular o en el área perirradicular (Nair *et al.*, 1990 a; Lin *et al.*, 1992).

El tratamiento del conducto radicular generalmente falla cuando el tratamiento no alcanza los estándares aceptables (Seltzer *et al.*, 1963; Engström *et al.*, 1964; Sjögren 1996, Sundqvist *et al.*, 1998).

Sin embargo, hay algunos casos en los que el tratamiento ha seguido los estándares de calidad, y el resultado no es satisfactorio. La evidencia científica indica que algunos factores microbianos, que comprenden infecciones extrarradiculares o intrarradiculares, y factores no microbianos intrínsecos o extrínsecos pueden estar asociados con el resultado insatisfactorio de los casos adecuadamente tratados. (Lopes & Siqueira 1999; Nair *et al.*, 1999).

Los factores más frecuentes asociados con el fracaso del tratamiento endodóntico, son debido a la persistencia de bacterias intrarradiculares y extrarradiculares, a la preparación químico mecánica deficiente y la obturación inadecuada del sistema de conductos.

Análisis de cultivo y microscopia han reportado la existencia de infecciones extrarradiculares tanto en canales radiculares tratados como no tratados. Dado que los microorganismos establecidos en los tejidos perirradiculares son inaccesibles a los procedimientos de desinfección endodóntica. La infección extrarradicular puede ser un factor en el fracaso de la terapia endodóntica.

El desarrollo de lesiones perirradiculares crea una barrera dentro del cuerpo para prevenir una mayor propagación de microorganismos. El tejido óseo se reabsorbe y se sustituye por un tejido granulomatoso que contiene elementos de defensa, como células (fagocitos) y moléculas (anticuerpos y moléculas del complemento) (Siqueira *et al.*, 1997). Una pared densa compuesta de leucocitos polimorfonucleares, o menos frecuentemente un tapón epitelial, suele estar presente en el foramen apical, bloqueando la salida de microorganismos a los tejidos perirradiculares. Muy pocos endodontopatógenos pueden avanzar a través de tales barreras. Sin embargo, los productos microbianos pueden difundirse por estas barreras de defensa e inducir o perpetuar la patosis perirradicular.

Los patógenos han desarrollado mecanismos que les permiten sobrevivir en un entorno inhóspito. Por lo tanto, pueden escapar de la acción de las células y moléculas de defensa defendiéndose contra la acción del sistema del complemento, evitando la destrucción de los fagocitos, causando inmunosupresión, cambiando las capas antigénicas e induciendo la proteólisis de las moléculas de anticuerpos (Siqueira *et al.*, 1997).

Uno de los mecanismos de evasión del sistema de defensa del huésped es la organización microbiana en un biofilm. Este biofilm puede definirse como una población microbiana unida a un sustrato orgánico o inorgánico, rodeada de productos extracelulares microbianos, que forman una matriz intermicrobiana (Siqueira; Lopes, 2001). Organizados en biopelículas, los microorganismos muestran una mayor resistencia tanto a los agentes antimicrobianos como a los mecanismos de defensa del huésped en comparación con las células planctónicas. Tronstad *et al.* (1990), al examinar los dientes refractarios al tratamiento del conducto radicular, informaron la aparición de biopelículas bacterianas adyacentes al foramen apical y colonias bacterianas ubicadas dentro de granulomas perirradiculares. Estos hallazgos sugieren que la organización bacteriana en las biopelículas permite la evasión de las

defensas del huésped y por lo tanto facilita la persistencia de las lesiones perirradiculares.

El modo de crecimiento de la biopelícula es ventajoso para los microorganismos, debido a que forman comunidades estructuradas tridimensionales con canales fluidos para el transporte de sustrato, productos de desecho y moléculas. Costerton *et al.* (1987) afirmaron que la biopelícula consiste en células individuales y microcolonias, todas integradas en una matriz de exopolímero altamente hidratada y predominantemente aniónica. Las bacterias pueden formar biopelículas en cualquier superficie que tenga un fluido que contenga nutrientes. Su formación involucra principalmente tres componentes principales: células bacterianas, una superficie sólida y un medio fluido.

La microbiota endodóntica es más visible con la progresión de la infección. El estado nutricional y ambiental dentro del conducto radicular cambia. A medida que avanza la infección, se crea un ambiente más anaeróbico y la falta de nutrientes ofrece un nicho ecológico difícil para los microorganismos supervivientes. Las complejidades anatómicas de los sistemas de conductos radiculares protegen a las bacterias adheridas, de los procedimientos de limpieza y conformación.

Diferentes estudios han establecido la capacidad del *Enterococcus Faecalis*, para resistir la inanición y desarrollar biopelículas en diferentes condiciones ambientales y de nutrientes (condiciones aeróbicas, anaeróbicas, ricas en nutrientes y carentes de nutrientes). Se encontró que las propiedades fisicoquímicas de las biopelículas de *E. Faecalis* se modifican de acuerdo con las condiciones ambientales y la presencia de nutrientes.

Investigaciones recientes han demostrado que *E. Faecalis* tiene la capacidad de coagregarse con *Fusobacterium Nucleatum*, estas interacciones entre microorganismos les permite coexistir en una comunidad microbiana y contribuir a la infección endodóntica. Estas biopelículas apicales no pueden eliminarse solo con la preparación biomecánica, ya que son inherentemente resistentes a los agentes antimicrobianos. Numerosos estudios han demostrado la presencia de bacterias (cocos, bacilos y espiroquetas) en las superficies de las raíces en casos de periodontitis refractaria (Lomçali, 1996).

Los biofilm endodónticos o biopelículas endodónticas se clasifican en: biopelícula microbiana intracanal, biopelícula extrarradicular, biopelícula periapical y biofilm centrado en cuerpos extraño.

La biopelícula intracanal se desarrolla en la dentina del conducto radicular del diente infectado. La mayor parte de los organismos se encuentran como colecciones sueltas de filamentos, espiroquetas, cocos y bacilos (Listgarten, 1999).

La biopelícula extrarradicular se forma en la superficie de la raíz adyacente al ápice de los dientes infectados endodónticamente (Tronstad *et al.*, 1990).

La biopelícula periapical, se encuentra de manera aislada. Incluso, pueden verse en ausencia de infecciones del conducto radicular. Las lesiones periapicales que se asocian con especies de *Actinomyces* y *Propionibacterium propionicum* pueden ocurrir cuando las bacterias presentes en tales biopelículas superan los mecanismos de defensa del huésped. La agregación de las células de *Actinomyces* está influenciada por el pH, la fuerza iónica y la concentración celular que facilita la formación de biofilm (Medvedev *et al.*, 2006).

La biopelícula centrada en el cuerpo extraño se encuentra cuando las bacterias se adhieren a la superficie de un biomaterial artificial y forman estructuras de biopelícula. Takemura *et al.* (2004) informaron que los anaerobios facultativos gram positivos colonizan y forman una matriz polimérica extracelular que rodea a la gutapercha. Los estudios han sugerido que la biopelícula microbiana extrarradicular y la biopelícula centrada en el biomaterial están relacionadas con la enfermedad periapical refractaria.

En endodoncia, la biopelícula en los materiales obturadores del conducto radicular puede ser intrarradicular o extrarradicular, lo que depende de si el material obturador está dentro del espacio del conducto radicular o se ha extruido más allá del ápice radicular.

Siqueira y Lopes. (2001) encontraron una baja incidencia de biopelículas perirradiculares en dientes no tratados con lesiones perirradiculares, 4% de los casos. Este hallazgo indicó que la biopelícula perirradicular puede ocurrir, pero en una pequeña proporción de los casos, y en consecuencia fue responsable de un bajo porcentaje de tratamientos endodónticos que fracasaron.

Es sabido que los procedimientos de desinfección intracanal o los antibióticos administrados sistémicamente no pueden afectar fácilmente a las bacterias ubicadas fuera del foramen apical. La colocación de medicamentos endodónticos en los tejidos perirradiculares para eliminar microorganismos y descomponer las biopelículas perirradiculares no parece ser un procedimiento adecuado. En primer lugar, como se comentó, actualmente es difícil o incluso imposible diagnosticar clínicamente las infecciones extrarradiculares. En segundo lugar, la mayoría de los medicamentos endodónticos son citotóxicos y pueden neutralizar sus efectos antimicrobianos después de la extrusión apical. Siqueira Jr, (2008) afirma que las infecciones intrarradiculares y extrarradiculares persistentes, deben tratarse mediante cirugía perirradicular,

En ausencia de periodontitis apical crónica, el estado pulpar previo no influye de manera significativa en el resultado del tratamiento. De hecho, el porcentaje de éxito de dientes vitales comparado con el porcentaje de dientes necróticos, ha mostrado ser mayor.

En cambio la periodontitis apical crónica, influye significativamente en el tratamiento endodóntico, en presencia preoperatoria de periodontitis apical crónica, el porcentaje de éxitos es 10% a 25% más bajo que en ausencia de ella.

Con respecto al tamaño de la lesión apical, varios estudios demuestran un mejor pronóstico para lesiones apicales entre 2 y 5 mm de diámetro que para lesiones de mayor tamaño. A diferencia de otros estudios que no demuestran diferencias significativas entre lesiones grandes y pequeñas.

Estas discrepancias entre los investigadores pueden deberse a diferencias en los períodos de evaluación postoperatoria lo cual confirma que es necesario períodos de observación más largos para permitir la cicatrización. Sin embargo, un estudio demostró mayor porcentaje de cicatrización en lesiones mayores de 10 mm² en comparación con lesiones más pequeñas.

Murphy *et al.* (1991) realizaron un estudio en el cual se analizó la cicatrización de 89 casos con imágenes radiolúcidas periapicales. Notaron que en el 60% hubo disminución en el tamaño, y que lesiones de menor diámetro mostraban el más alto porcentaje de reparación completa.

Sin embargo, estos autores destacaron que lesiones de más de 30 mm² debían considerarse candidatas a ser tratadas con terapia combinada; tratamiento de conductos convencional en conjunto con cirugía apical.

Chugal *et al.* (2003) encontraron una relación inversamente proporcional entre el tamaño inicial de la radiolucidez apical y el resultado del tratamiento de conductos a largo plazo, a mayor tamaño de la lesión, menor porcentaje de éxito.

En casos de dientes con pulpas necróticas y periodontitis apical crónica, el punto a considerar es si realmente la desinfección adecuada puede lograrse en una cita sin la utilización de medicación intraconducto.

Los fracasos endodónticos pueden ocurrir incluso a pesar de los estándares más altos de asepsia, desinfección y preparación del sistema de conductos, debido a la infección persistente o secundaria; y en menor grado a factores no microbianos e inmunológicos. La naturaleza de la infección en dientes con periodontitis apical no tratados endodónticamente es distinta a los dientes ya tratados con periodontitis apical persistente.

En algunos casos, especies bacterianas específicas, por ejemplo *Actinomyces* colonizan los tejidos periapicales e impiden la cicatrización. En 2001, el avance en técnicas microbiológicas permitió identificar una nueva especie de *Actinomyces*, *Actinomyces Radicidentis*, asociada a casos de fracasos de tratamientos de conductos con signos y síntomas persistentes.

Estudios realizados por Nair *et al.* (1999) revelan la presencia de gérmenes fuera del conducto radicular, o hallazgos sugestivos de quistes verdaderos; en ambas situaciones el tratamiento de conductos convencional no es suficiente para eliminar la patología.

E. faecalis es una especie que se encuentra presente en un 30% a 70% de los casos con fracasos endodónticos e imagen radiolúcida periapical. Es una bacteria gram positiva anaerobia facultativa. Es más predominante que los anaerobios estrictos y menos susceptibles a la terapéutica antimicrobiana.

Sundqvist *et al.* (1998) señala que en conductos que se han catalogado como fracasos endodónticos con presencia de periodontitis apical persistente, los microorganismos aislados generalmente son especies resistentes a los procedimientos de limpieza y desinfección del sistema de conductos radiculares.

La cirugía apical es una opción para el tratamiento de dientes endodonciados con lesiones periapicales persistentes o la presencia de signos y síntomas. La terapia convencional del conducto radicular siempre debe ser el método preferido, pero hay ocasiones en que puede ser necesario un abordaje quirúrgico. Si el tratamiento por vía coronal no ha logrado resolver la situación, es necesario un enfoque quirúrgico.

Las posibles causas por la que puede fracasar el tratamiento endodóntico pueden ser infecciones primarias persistentes, infecciones secundarias después de la terapia endodóntica, Siqueira; Rôças. (2008) fractura de raíz vertical o desgarro cementario. Lin *et al.* (2011). El retratamiento no quirúrgico es la primera opción para el tratamiento de dientes con síntomas y signos, lesiones apicales y tratamiento del conducto radicular previo. Sin embargo, hay algunas limitaciones que restringen la posibilidad de un retratamiento no quirúrgico del conducto radicular, por ejemplo, vía del canal obstruido, materiales irrecuperables dentro del conducto radicular, síntomas y signos persistentes, como dolor, hinchazón o tracto sinusal (Song *et al.*, 2011).

El tratamiento quirúrgico está indicado en enfermedad persistente con o sin síntomas en una raíz previamente obturada, en elementos dentarios donde el retratamiento no puede llevarse a cabo o ha fracasado, para corrección de errores iatrogénicos, eliminación y recuperación de material de obturación extruidos o remoción de un instrumento fracturado, biopsia o investigación quirúrgica necesaria, en conjunto con retratamiento no quirúrgico para resolver múltiples problemas como, una gran lesión perirradicular, sospecha de quiste radicular, imposibilidad de mantener el canal seco, en un diente anterior permanente inmaduro con ápice abierto.

No hay muchas contraindicaciones para la cirugía perirradicular. Estas pueden estar divididas en factores generales y locales.

Dentro de los factores generales debemos evaluar la condición física y psicológica del paciente, además de la presencia de enfermedades sistémica. También debemos tener en cuenta factores clínicos como la capacitación, habilidad y experiencia del operador, la disponibilidad de equipos, instrumental e instalaciones.

Además de los factores generales debemos considerar los locales como la posibilidad de restauración del diente, longitud de la raíz, estado periodontal e higiene bucal del paciente, proximidad de estructuras anatómicas, acceso quirúrgico y capacidad del

paciente para abrir la boca, lo que afectará al operador para acceder al sitio quirúrgico (Evans *et al.*, 2012).

Para llevar a cabo el proceso quirúrgico debemos planificar la cirugía perirradicular y luego establecer un protocolo, comenzando por los cuidados preoperatorios, administración de solución anestésica y hemostática, manejo de tejidos blandos, manejo de tejidos duros, curetaje de la lesión, apicectomía, preparación retrógrada, obturación retrógrada, reposición del colgajo y sutura. Se finaliza con los cuidados postoperatorios (Carrotte, 2005).

Al momento de planificar la cirugía periodontal se realiza una evaluación del caso con el fin de anticipar y minimizar complicaciones durante el procedimiento o complicaciones postoperatorias. Es de suma importancia realizar una historia clínica detallada, y así establecer los pasos preoperatorios, las dificultades y los riesgos potenciales. Estos deben ser discutidos con el paciente como parte del proceso (Müller, 2002).

En esta etapa, se evalúa el pronóstico del elemento a tratar, la posibilidad de restaurarlo y devolver su función, además de la relación y proximidad con estructuras anatómicas. Se debe considerar el estado general de la boca, tanto de los tejidos duros como blandos. Es importante hacer una apreciación de los efectos que puede causar la cirugía propuesta sobre los tejidos periodontales. La presencia de cualquier dehiscencia detectable o fenestración ósea influirá en el diseño y la extensión del colgajo. Debemos tener en cuenta, los diferentes biotipos gingivales, para evitar secuelas postoperatorias. Estas secuelas pueden ser cicatrices, recesión gingival, denudación de la papila interdental, variaciones tanto en la anatomía como en la estética de los tejidos blandos y alteraciones de restauraciones coronales existentes. Los pacientes con un biotipo gingival delgado son propensos a sufrir recesión gingival después de la cirugía mientras que aquellos con un biotipo gingival grueso pueden terminar con la formación de bolsillo (Chong; Rhodes, 2014).

Una evaluación radiográfica reciente es indispensable para planificar la cirugía. En la imagen debemos evaluar la calidad de la endodoncia previa, pérdida de tejido dental, presencia de fracturas en la raíz, reabsorciones radiculares, soporte óseo, número de raíces, morfología de la raíz y del canal radicular y la relación con estructuras vitales. También debemos considerar de la dificultad quirúrgica.

Una radiografía periapical debe proporcionar toda la información requerida para la evaluación del diente, aunque puede ser necesario realizar más de una toma radiográfica, desde diferentes ángulos. Al menos 3 mm de los tejidos perirradiculares deben ser claramente visibles. El tracto sinusal debe visualizarse tomando una radiografía con un cono de gutapercha posicionado en el trayecto de la fistula.

El buen acceso visual es extremadamente importante, así como el conocimiento de la anatomía del área a tratar. Debe destacarse la posición de cualquier estructura importante, como los haces neurovasculares y el seno maxilar. Siempre se prefiere un enfoque bucal o labial, ya que un enfoque por palatino es difícil y solo debe ser llevado a cabo en circunstancias excepcionales.

Una vez finalizado el proceso de planificación comenzaremos con los cuidados preoperatorios. En esta instancia preoperatoria se evalúa la necesidad de administrar antibióticos y analgésicos. Aunque la terapia antibiótica profiláctica generalmente no se requiere para la cirugía perirradicular de rutina, se pueden requerir antibióticos sistémicos. Los enjuagues bucales con clorhexidina también pueden ser beneficiosos, y estos, junto con los medicamentos antiinflamatorios no esteroideos sistémicos, deben considerarse desde el día anterior a la cirugía (Carrotte, 2005).

Al momento de colocar los anestésicos, el método de elección es la administración local. La solución anestésica elegida también debe proporcionar hemostasia, ya que es esencial para una buena cirugía endodóntica.

Primero se recomienda colocar una anestesia tópica, luego en el maxilar superior se realiza una técnica infiltrativa, mientras que en el maxilar inferior, se debe realizar una técnica troncular. En ambos maxilares se complementa con la infiltración de los tejidos en el área de operación.

El anestésico local debe aplicarse al menos 10 minutos antes de la cirugía, para permitir una anestesia profunda y una hemostasia máxima.

El manejo de los tejidos blandos y el diseño del colgajo son de suma importancia ya que deben permitir una vista sin obstrucciones del área de operación y un fácil acceso para la instrumentación. Al momento de elegir y diseñar el colgajo es necesario considerar los tejidos adyacentes y el suministro de sangre al colgajo. La irrigación debe ser suficiente para prevenir una necrosis tisular cuando se reposiciona. Los bordes del colgajo deben quedar sobre el hueso sano de lo contrario,

se producirá una cicatrización defectuosa. Las incisiones compensadoras deben ser verticales y no deben cruzar ninguna eminencia ósea, por ejemplo, la eminencia canina, ya que la reparación del tejido será deficiente. Además se debe tener en cuenta si hay una dehiscencia o fenestración presente. Una incisión continua, permitirá que el colgajo pueda reflejarse sin rasgar los márgenes. El colgajo siempre debe ser de espesor completo. Los tejidos periodontales deben estar sanos, ya que la cicatrización se verá afectada por cualquier enfermedad manifiesta.

Existen varios diseños de colgajos y su elección puede verse afectada por el tamaño de la lesión, el estado periodontal y la estructura coronal, pero generalmente es el operador quien decide que colgajo realizar.

Un tipo de colgajo que se puede realizar es el mucoperióstico completo. Este diseño de colgajo proporciona un buen acceso a todos los sitios quirúrgicos. Se realiza una incisión de espesor total en la encía que sigue los contornos de los dientes y una incisión compensadora, en dirección vertical para evitar cortar vasos suprapariéticos y fibras de colágeno. Esto permite reducir el sangrado y mejorar la cicatrización. Una incisión compensadora (colgajo triangular) proporciona buena visibilidad. Sin embargo, dos incisiones compensadoras una mesial y otra distal (colgajo rectangular) proporcionarán un mejor acceso quirúrgico. El colgajo rectangular, generalmente proporciona un mejor acceso al ápice de la raíz en la parte anterior de la boca, aunque cuando se opera en dientes posteriores, la incisión distal generalmente no es necesaria y puede resultar difícil de suturar en el espacio disponible. La incisión horizontal se realiza a lo largo del surco gingival y las verticales en dirección a fondo de surco. El colgajo se refleja cuidadosamente con un elevador perióstico (Velvart *et al.*, 2003).

Otro tipo de colgajo puede ser la aleta semilunar. Este se menciona únicamente para fines históricos, y no se recomienda. Su principal desventaja es la cicatrización que invariablemente acompaña a este diseño. Se realiza una incisión en semicírculo comenzando cerca del ápice del diente adyacente, en la encía adherida, y terminando cerca del ápice del diente en el otro lado (Evans, 2012).

El colgajo Luebke-Oschenbein fue diseñado para superar algunas de las desventajas del colgajo semilunar. Se realiza una incisión vertical por la cara distal del diente adyacente hasta un punto de unos 4,0 mm por debajo del margen gingival. La

incisión horizontal se festonea siguiendo el contorno del margen gingival a través de las encías adheridas a la cara distal del diente en el otro lado. El colgajo ofrece una excelente vista del área operatoria. El objetivo de este diseño de colgajo es preservar la integridad de los márgenes gingivales. Las cicatrices pueden ser un problema con este tipo de colgajo (Grung, 1973).

Independientemente del diseño que se utilice, el colgajo debe protegerse contra daños durante la operación y no se debe permitir que se seque.

Realizar un colgajo adecuado a nuestro caso quirúrgico, nos permite comenzar con el manejo de los tejidos duros y acceder al sitio de la lesión. Si el proceso infeccioso ha perforado la cortical ósea, entonces la ubicación de la lesión es una cuestión bastante simple. Sin embargo, si este no es el caso, se debe medir el diente en la radiografía preoperatoria, tomada con una técnica de paralelismo de cono largo, o bien colocar algún objeto radiopaco en el lugar que se presume la ubicación del ápice radicular, y tomar una radiografía periapical.

Inicialmente, se puede usar una fresa redonda de gran tamaño, irrigada con solución salina estéril, para ubicar el ápice y la lesión. Esto debe hacerse con mucho cuidado, para evitar dañar las superficies de la raíz de los dientes en el área inmediata. (Carrotte, 2005).

El curetaje de la lesión perirradicular implica la extracción de tejido blando reactivo e infectado de alrededor de la raíz. La mayoría de las lesiones perirradiculares son el resultado de una respuesta inflamatoria a microbios dentro del sistema de conducto radicular o una reacción de cuerpo extraño a cualquier extrusión de material irritante. El legrado se realiza con una cureta periodontal. Primero se trabaja alrededor de los márgenes de la lesión con la superficie convexa de la cureta hacia el hueso circundante. Luego la cureta se invierte para sacar la lesión del tejido blando. Si se requiere realizar una biopsia, la lesión que se elimine debe ser colocada inmediatamente en solución salina y enviada para examen histopatológico.

A veces, incluso con anestesia el paciente puede manifestar molestias cuando se está debridando la lesión. Esto puede ser debido al aumento de mediadores inflamatorios. Colocar anestesia en la lesión durante unos minutos normalmente ayudará a resolver este problema. En algunos casos, puede no ser siempre posible eliminar todos los tejidos reactivos. (Byers et al., 1992).

Una vez eliminado el tejido de granulación, debemos realizar la apicectomía. El objetivo de la resección del ápice radicular es presentar la superficie de la raíz para poder examinar visualmente el límite apical del canal y proporcionar acceso para la preparación de la cavidad retrógrada. Se eliminan aproximadamente 3 mm de raíz, que incluirá casi todos los canales laterales y delta apical (Hsu; Kim, 1997). Si se elimina demasiada raíz, se revelará una mayor sección transversal del canal, exponiendo un área más grande de material de relleno a los tejidos y, por lo tanto, reduciendo las posibilidades de una cicatrización exitosa. También hay una desventaja inherente ya que la relación corona-raíz se reduce, lo que puede afectar la respuesta adaptativa del ligamento periodontal a las fuerzas oclusales excesivas.

Se utiliza una piedra de diamante trocónica con abundante irrigación en ángulo recto con respecto al eje largo del diente. Los libros de texto más antiguos pueden describir el biselado de la superficie de la raíz cortada a aproximadamente 45 ° con respecto al eje largo del diente. Esto ya no se recomienda ya que esta forma de resección puede resultar tanto en la eliminación incompleta del delta apical como en el agrandamiento innecesario del conducto radicular expuesto (Gilheany *et al.*, 1994).

La preparación retrograda del extremo de la raíz debe realizarse idealmente con una pieza de mano ultrasónica piezoeléctrica, con el objetivo de preparar una cavidad de superficie única que incluya todo el conducto radicular. Se debe tener cuidado para asegurar que el canal sea penetrado lo suficiente como para colocar un material de sellado efectivo. La inexactitud puede resultar en una cavidad que es demasiado grande o poco profunda.

Por lo tanto, se recomienda que la cavidad retrógrada se prepare con puntas ultrasónicas especialmente diseñadas, que se utilizan en una pieza de mano piezoeléctrica (Carr, 1993). Estas puntas de ultrasonido se utilizan con un movimiento de cepillado suave, a baja potencia. Se puede preparar una cavidad de 3 mm de forma rápida y limpia. La cavidad debe examinarse cuidadosamente antes de proceder a la restauración.

Una vez realizada la apicectomía, se debe lograr hemostasia en la zona quirúrgica, además de una cavidad limpia y seca, para continuar con una correcta obturación retrograda. Para lograr el sellado del conducto se utiliza un material biológicamente

compatible como el agregado de trióxido mineral (MTA®) Torabinejad *et al.* (1998). El MTA® presenta baja toxicidad, es biocompatible, hidrófilo y proporciona un buen sellado. El extremo de la raíz debe secarse con puntas de papel o una jeringa de aire fino, el material puede colocarse en pequeños incrementos utilizando un aplicador o puede condensarse en forma de tubo usando el bloque de Lee para compactar MTA®. Una vez colocado y compactado en la cavidad, se puede usar una torunda húmeda de algodón para comprimir el material y eliminar el exceso.

Esta indicado tomar una radiografía de control luego de la obturación retrograda. De este modo si es necesario cualquier ajuste o revisión puede hacerse sin la necesidad de volver a acceder al sitio quirúrgico. La radiografía debe mostrar, el extremo de raíz con un adecuado resecado de la raíz, el material de relleno bien condensado y correctamente adaptado dentro de la cavidad, no se debe observar exceso de material de relleno en el extremo de la raíz u otros cuerpos extraños alojados en el hueso.

Luego de tomar la radiografía y evaluar la obturación retrógrada, se lleva a cabo el debridamiento final, la reposición y sutura del colgajo. Se requieren suturas para sostener el colgajo en su sitio y así prevenir el desplazamiento, permitiendo la cicatrización. Siempre que sea posible, se deben usar suturas de monofilamento sintético, ya que no provocan la absorción de bacterias en el sitio quirúrgico y conducen a una mejor cicatrización. No se recomiendan suturas reabsorbibles.

Las suturas pueden retirarse después de 48 horas, y ciertamente no más de 3 a 4 días, cuando las fibras periodontales se hayan vuelto a unir. Las suturas que quedan más tiempo que esto pueden retrasar la cicatrización (Velvart *et al.*, 2005).

Cuando la cirugía se ha llevado a cabo de manera eficiente y con trauma mínimo, no suele haber incidentes postoperatorios. Los pacientes deben ser provistos de instrucciones tanto verbales como escritas.

Inmediatamente después de la sutura, los tejidos deben comprimirse firmemente con una gasa húmeda durante 5 minutos. La hinchazón postoperatoria puede reducirse mediante la aplicación continua de compresas frías. El dolor postoperatorio puede controlarse mediante la prescripción de medicamentos antiinflamatorios no esteroideos (AINE). El enjuague bucal de clorhexidina debe usarse para mantener limpio el sitio quirúrgico hasta que se retiren las suturas. La prescripción de antibióticos solo es necesaria si así lo requiere el historial médico del paciente. Se

recomienda no realizar actividad física durante 24 horas, mantener una dieta fría y blanda y no fumar (Gutmann, 2005).

Después del tratamiento o cuando se retiran las suturas se debe tomar una radiografía para compararlas con futuras placas y así evaluar la cicatrización. Idealmente, el cemento y el ligamento periodontal deberían regenerarse sobre el ápice de la raíz reseca, aunque en muchos casos la reparación se produce por la formación de una cicatriz fibrosa.

Se informa que las tasas de éxito de cirugías periapicales son del 92% (Maddalone; Gagliani, 2003).

En caso de fracaso, debe establecerse y evaluar la causa antes de una nueva intervención. La reintervención quirúrgica tiene una baja tasa de éxito.

El propósito de este trabajo es analizar las causas de fracaso endodóntico y su resolución quirúrgica.

CASO CLÍNICO

Paciente sexo femenino de 23 años de edad concurre a la consulta en julio del 2018 derivado por ortodoncista para evaluar elemento 21.

Al examen clínico se observa la presencia de fistula y restauración estética en mesio vestibular del elemento 21. Se realizaron test de sensibilidad, el cual respondió de forma negativa al frío (Kleep Ice, Grinberg dentales S.A. Industria Argentina), mientras que a la percusión vertical, la respuesta fue positiva. La respuesta a las pruebas de sensibilidad en los dientes contiguos fue positiva.

Al examen radiográfico observamos una lesión radiopaca de gran tamaño alrededor del ápice del elemento 21 (Fig.1).

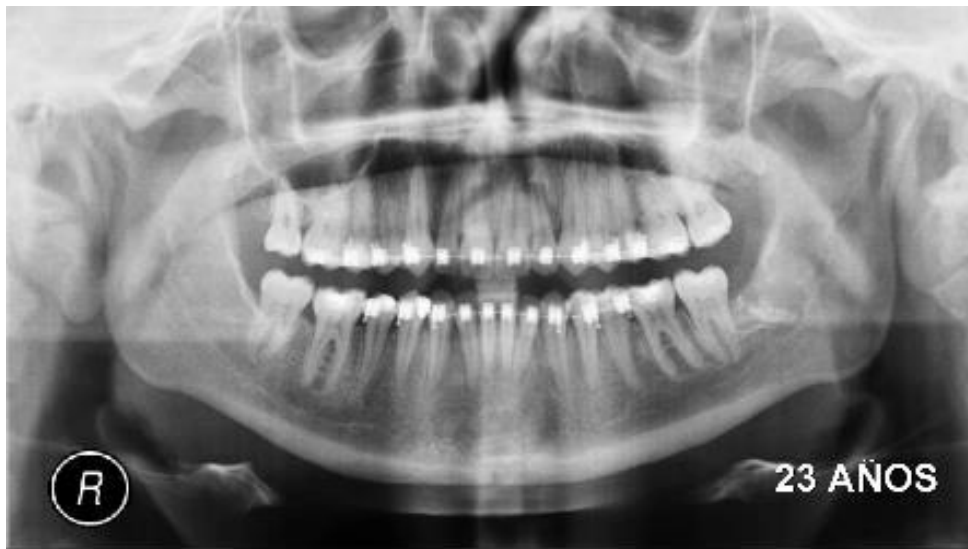

Fig.1. Radiografía panorámica preoperatoria.

Se decidió realizar una temporización con hidróxido de calcio (Tedequin S.R.L. Industria Argentina) durante una semana y luego el tratamiento de conducto (Fig. 2). En septiembre del mismo año la paciente es citada para control. Al examen clínico la fistula no ha desaparecido, se toma una radiografía periapical (Película Dental Intraoral Kodak Velocidad E (E Speed)) con un cono de gutapercha en el trayecto de la fistula (Fig.3).

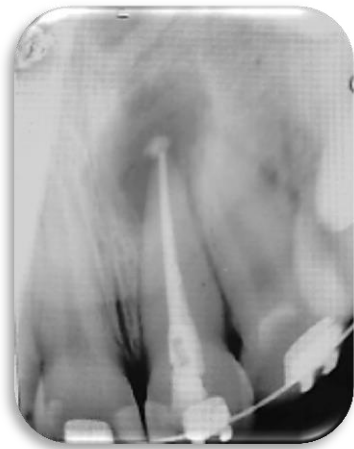

Fig 2. Radiografía postoperatoria tratamiento de endodoncia. Julio 2018.

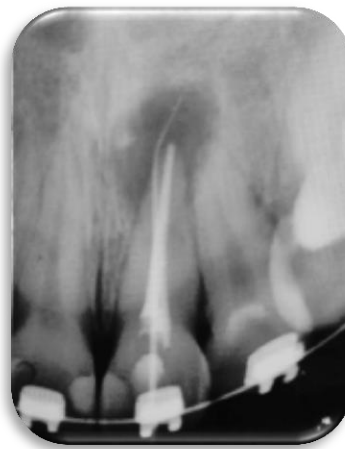


Fig 3. Radiografía que muestra trayecto fistuloso. Septiembre 2018.

Se decidió realizar retratamiento de conducto seguido de cirugía periapical.

En el momento que se desobturó el conducto se produjo la extravasación de gutapercha hacia el sitio de la lesión, quedando una masa de gutapercha inmersa en la lesión periapical. Luego se colocó nuevamente hidróxido de calcio (Tedequin S.R.L. Industria Argentina) durante dos semanas y se realizó el retratamiento de conducto donde se obturo con la técnica de impresión apical (Fig.4).

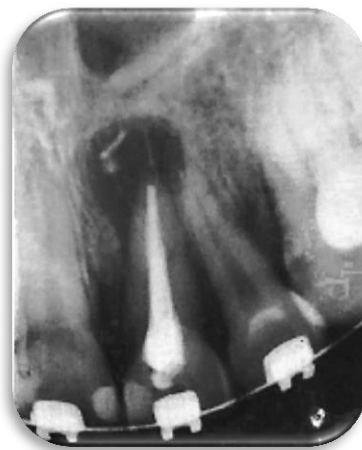

Fig 4. Radiografía postoperatoria retratamiento de conducto. Noviembre 2018.

En diciembre del mismo año se llevó a cabo la cirugía periapical. Se le indicó al paciente antibióticos, amoxicilina con ácido clavulánico 1 g. (Optamox Dúo,

laboratorio Roemmers, Argentina) y analgésicos. También se le indicó buches con Clorhexidina (Plac Out, Laboratorio Bernabó, Argentina) desde un día antes de la intervención.

La paciente fue anestesiada con carticaina (Totalcaina Forte, laboratorio Bernabó, Argentina) y se utilizó una técnica de anestesia infiltrativa a fondo de surco.

La incisión fue realizada con una hoja de bisturí 15C (Kabu, Huaian Angel Medical Co. China). Teniendo en cuenta la anatomía y la localización de la lesión se decidió realizar una incisión mucoperióstica de espesor completo con una incisión compensadora en distal. El decolado se llevó a cabo con una cureta de Molt 2-4 (Hu Friedy, USA). La tabla ósea vestibular ya se encontraba fenestrada, lo que facilitó la ubicación del ápice radicular (Fig. 5).

El curetaje de la lesión se realizó con una cureta de Lucas N°88 (Hu Friedy, USA). Luego se procedió a realizar la apicectomía. El ápice radicular fue eliminado con puntas de ultrasonido troncocónica diamantada, E 5D (Woodpecker, China) (Fig. 6).

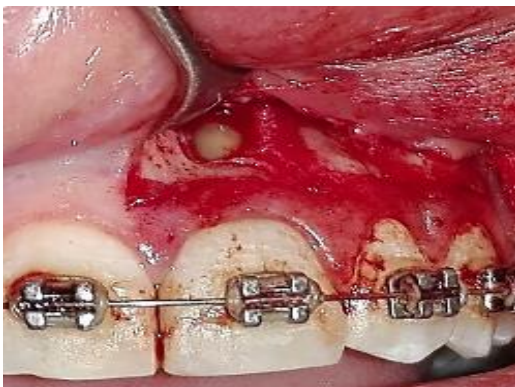

Fig. 5. Decolado que muestra la fenestración ósea a nivel apical, exponiendo el ápice radicular.

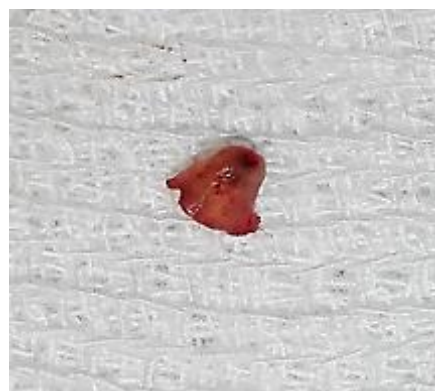

Fig. 6. Ápice radicular seccionado

Para la obturación retrograda se confecciono una cavidad de 2mm aproximadamente con puntas de ultrasonido para microcirugía y se rellenó con MTA® (Angelus, Brasil). Fue necesaria la toma de una radiografía apical (Película Dental Intraoral Kodak Velocidad E (E Speed)) con el objetivo de evaluar la apicetomía, la obturación retrograda y asegurarse la remoción de la gutapercha que se encontraba

en la zona de lesión (Fig. 7). En la radiografía se observaron restos de gutapercha en la lesión, por lo que se cureteó nuevamente hasta eliminar por completo la gutapercha. Luego se procedió con la reposición del colgajo y la sutura. Se utilizó una sutura de nylon monofilamento de color negro 6-0 (Surgikal, Cardiopack Argentina S.A. Argentina). Al finalizar la cirugía se tomó una radiografía periapical

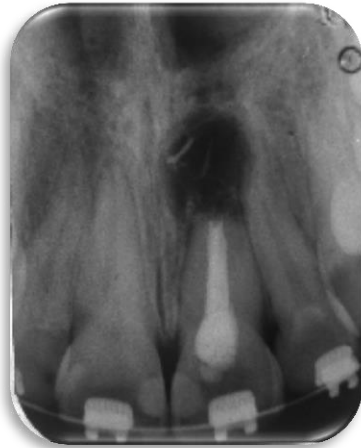

Fig. 7. Radiografía que muestra los restos de gutapercha que no han sido eliminados por completo.

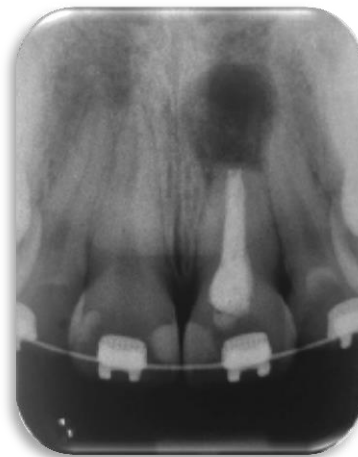

Fig. 8. Radiografía postoperatoria. Diciembre 2018.

(Película Dental Intraoral Kodak Velocidad E (E Speed)), la cual se va a tener como referencia al momento de realizar los controles posteriores (Fig.8)

Se le indicaron al paciente los cuidados postoperatorios, se recomendó suspender el tratamiento de ortodoncia por 3 meses y se lo cito a las 72 horas para remover los

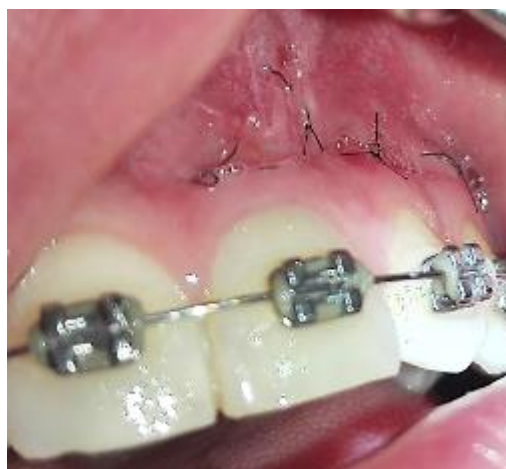

Fig. 9. Control a las 72 horas para remover los puntos de sutura

puntos de sutura (Fig.9). El siguiente control se realizó habiendo transcurrido un mes desde la intervención quirúrgica. Al examen clínico se observó una correcta cicatrización de los tejidos blandos y la ausencia de fistulas, se realizaron test de sensibilidad en el elemento 22 el cual respondió positivamente (Fig.10).

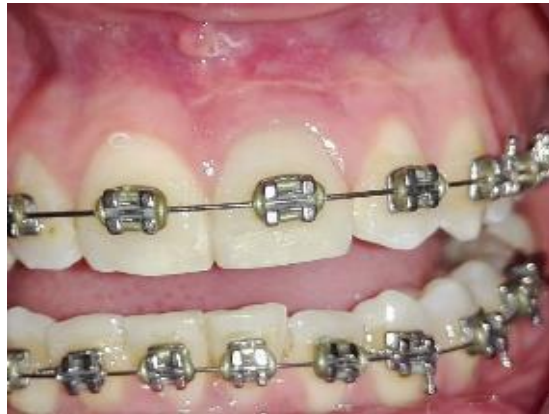

Fig.10. Segundo Control. Febrero 2019.

A los 3 meses se citó a la paciente para nuevo control clínico donde no se advirtió la presencia de fistulas.

A los 6 meses de la cirugía se realizó una radiografía panorámica de control. (Fig.11).

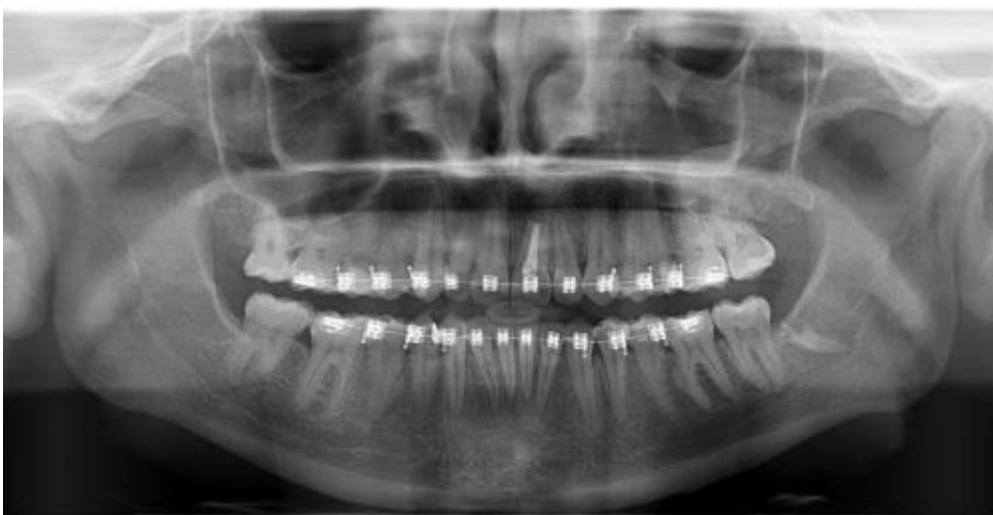

Fig. 11. Control radiográfico a los 6 meses de la cirugía

A los 10 meses de haber realizado la cirugía se tomó la primera radiografía periapical. En la radiografía se pudo observar que la lesión ya no es tan radiopaca como en la imagen postoperatoria inmediata, siendo esto compatible con el inicio de la reparación (Fig. 12). El segundo control radiográfico se realizó 14 meses posteriores a la cirugía (Fig. 13).

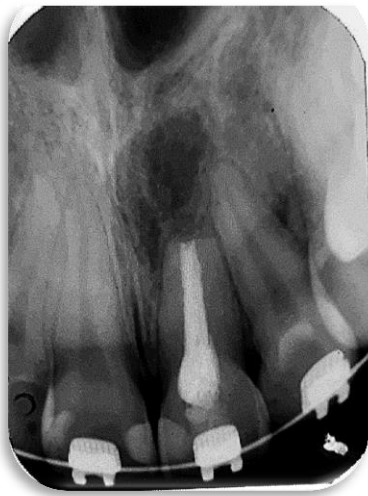

Fig.12. Control radiográfico.
Octubre 2019.

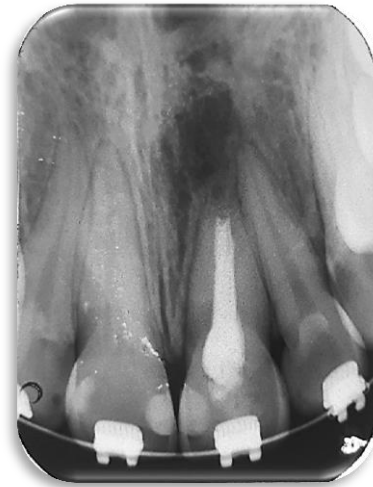

Fig. 13. Control radiográfico.
Marzo 2020.

DISCUSIÓN

Este trabajo se basa en la búsqueda bibliográfica que se realizó de noviembre del 2019 a marzo del año 2020 en las bases de datos EBSCO host (Dentistry and Oral Sciences Source) Medline, SCIELO, AAE (American association of endodontics)-JOE (Journal of Endodontics) con la siguiente estrategia de búsqueda, determinando como criterios de inclusión aquellas publicaciones de texto completo, idioma inglés, español y portugués, que incluyeran temas relacionados al fracaso endodóntico. De un total de 50 artículos se seleccionaron 29 para la confección del trabajo.

Se seleccionaron aquellos artículos que incluían los siguientes temas: fracaso en endodoncia, retratamiento y cirugía periapical.

Como han informado numerosos estudios, la causa principal de las infecciones endodónticas y por lo tanto también del fracaso del tratamiento del conducto radicular, es la presencia de microorganismos aislados como células planctónicas o biopelículas. La biopelícula proporciona a los patógenos un hábitat favorable para vivir y una diversidad metabólica más eficiente. Además, estas comunidades funcionales coordinadas ofrecen protección bacteriana contra otros microorganismos competitivos, agentes antimicrobianos y defensas del huésped, aumentando así su patogenicidad (Ricucci; Siqueira., 2010).

Debido a esto, Parsek; Singh. (2003), propusieron algunos criterios para definir las infecciones causadas por las biopelículas. Las bacterias deben estar adheridas o asociadas a una superficie, los tejidos infectados deben mostrar algunas microcolonias rodeadas por una matriz extracelular, la infección debe limitarse a una ubicación específica y debe ser difícil o imposible de erradicar con antibióticos. La ubicación de esta biopelícula puede ser tanto intrarradicular como extrarradicular. La mayoría de las veces, en el 77% de los casos, esta biopelícula suele ser intrarradicular, mientras que solo el 6% representa la porción extrarradicular.

Pinheiro; Col. (2003), coincide Kayaoglu; Orstavik. 2004, quienes destacaron que *E. faecalis* es, el microorganismo más prevalente encontrado en los conductos radiculares previamente tratados (45.8%), seguido de *Fusobacterium* (6.7%) y *Propionibacterium* (3.3%).

Resultados similares fueron reportados por Sedgley *et al.* (2006). Observaron un 79.5% de prevalencia de *E. faecalis*. Estos autores también encontraron que la presencia de *E. faecalis* es más frecuente en infecciones secundarias (89,6%) que en infecciones primarias (67,5%), con diferencias estadísticamente significativas. Sin embargo, en otros estudios, *E. faecalis* no se destaca como el principal responsable de la falla endodóntica. Aun así, casi siempre está presente, pero en porcentajes más pequeños 11.6% (Pereira *et al.*, 2017), 13.52% (Henriques, 2016).

Durante el desarrollo de este trabajo se encontraron numerosos estudios para identificar los mecanismos que hacen que este microorganismo sea tan resistente a las medidas de desinfección aplicadas en las terapias endodónticas. El *E. faecalis* es un coco facultativo anaeróbico gram-positivo clasificable como un patógeno oportunista. Tiene diferentes mecanismos que le permiten sobrevivir en un entorno desfavorable. Por ejemplo, la capacidad de crecer con o sin oxígeno, crecer a un pH alcalino, sobrevivir a temperaturas entre 10 °- 60 ° para suprimir la acción de los linfocitos, sobrevivir a soluciones de hidróxido de calcio con pH 11.5 y la capacidad de formar una biopelícula (Jhajharia *et al.*, 2015). Otros estudios destacan la capacidad de *E. faecalis* para vivir sin nutrientes, para sobrevivir en presencia de drogas e irrigantes intracanales, sobrevivir a alta salinidad, para adquirir resistencia a los antibióticos, para invadir los túbulos dentinarios, usar fluidos del ligamento periodontal como nutrientes y adherirse al colágeno (Narayanan *et al.*, 2010). Además de las características enumeradas hasta ahora, el estudio de Stuart *et al.* (2006) agrega la capacidad de *E. faecalis* para alterar las respuestas del huésped, poseer enzimas líticas, mantener la homeostasis del pH, competir con otras células y utilizar el suero como fuente de nutrientes. El suero humano, por lo tanto, garantiza la viabilidad de *E. faecalis* permitiendo su adhesión a la dentina e invadiendo los túbulos dentinarios. Además, esta bacteria tiene la capacidad de sobrevivir a concentraciones de NaOCl de hasta 6.5% (Del Fabbro, 2014). También puede sobrevivir sin el apoyo de otras bacterias (Kayaoglu; Orstavik., 2004).

Debido a las características de estas bacterias y a la presencia del biofilm, en un gran número de casos, la terapia endodóntica convencional, mediante una asepsia controlada o por medio de la descontaminación del sistema de conducto radicular, es insuficiente para prevenir o resolver la periodontitis apical. No se alcanza a logra un

ambiente en el que pueda ocurrir la cicatrización perirradicular, dando como resultado el fracaso del tratamiento de conducto radicular.

La terapia endodóntica generalmente falla porque la infección permanece dentro del conducto radicular. Si el tratamiento del conducto radicular no ha logrado resolver la situación, el odontólogo debe determinar la causa y considerar, primero, un intento de retratamiento con el objetivo de eliminar y desbridar las bacterias (Carrotte, 2005).

En el presente caso no se produjo la reparación durante la primera intervención, probablemente debido a la complejidad anatómica que presenta en el tercio apical, lo cual no permitió que se logre un ambiente adecuado para que se produzca la cicatrización.

Coincidió con Serrano-Giménez *et al.* (2015), quien afirma que el resultado de la cirugía periapical puede verse gravemente comprometido en los dientes con canales mal tratados, por lo que es esencial realizar un retratamiento endodóntico mediante un abordaje coronal antes del tratamiento quirúrgico.

Si bien la primera intervención se realizó siguiendo exhaustivamente los protocolos de limpieza, conformación y obturación, el tratamiento no tuvo éxito y se decidió retratar previo a la cirugía periapical.

En este caso, la extravasación de gutapercha que se produce durante la desobturación del conducto puede afectar la reparación, por lo cual, es otro factor que indica la cirugía periapical.

Sin embargo estudios realizados por Wälivaara *et al.* (2011) ratifican que el resultado final del tratamiento quirúrgico, no se vio significativamente afectado por el tratamiento del conducto radicular previamente realizado. Estos resultados sugieren que no importa la calidad del tratamiento del conducto radicular realizado con anterioridad, cuando se logra un sellado apical óptimo por medio de la cirugía periapical. De este modo se pueden lograr altas tasas de éxito. Del mismo modo, según lo declarado por Song *et al.* (2011), el tratamiento o retratamiento endodóntico realizado previamente no tuvo un efecto distintivo.

Un enfoque quirúrgico solo se indica cuando el retratamiento no es posible o no ha resuelto el problema. Aunque la terapia convencional del conducto radicular siempre

debe ser el método preferido para tratar la pulpa enferma, hay ocasiones en que puede ser necesario un abordaje quirúrgico (Carrotte, 2005).

La cirugía periapical es un enfoque para tratar las lesiones periapicales que no cicatrizan y debe verse como una extensión del tratamiento endodóntico y no como una entidad separada (Serrano-Giménez *et al.*, 2015).

La cirugía apical ha sido un procedimiento al que se recurre como la última opción antes de la extracción dental (Von Arx *et al.*, 2011).

Un factor importante que influye en el pronóstico de la cirugía es la recesión del extremo apical de la raíz. Debido a que no hay un acuerdo completo sobre la medida de la raíz que debe ser resecado para satisfacer los principios biológicos. Gilheany y col. (1994) sugieren que se eliminen al menos 2 mm para minimizar la fuga bacteriana del conducto radicular. Estudios anatómicos realizados por Kim *et al.* (2001) muestra que al menos 3 mm del extremo raíz debe eliminarse para reducir el 98% de las ramificaciones apicales y 93% de los canales laterales. Una amputación del extremo de la raíz de menos de 3 mm lo más probable es que no elimine todos los canales laterales y las ramificaciones apicales, por lo tanto, presenta un riesgo de reinfección. Al momento de realizar la apicectomía del caso presentado se decidió, en base a la bibliografía analizada, realizar una recesión de 3 mm, ya que esto deja en promedio de 7 a 9 mm de la raíz, proporcionando suficiente resistencia y estabilidad. Con respecto a los materiales de relleno del extremo de la raíz, la gran mayoría de los estudios revisados consideran el agregado de trióxido mineral MTA® (Angelus, Brasil) como un material de relleno ideal del extremo de la raíz. Este permite la formación de un doble sello físico y biológico en la zona donde se amputó el ápice radicular, dando el resultado deseado de la cirugía periapical (Chong; Rhodes., 2014).

En este caso se eligió como material de obturación MTA® (Angelus, Brasil), no solo por su capacidad de sellado, sino también por su biocompatibilidad, su baja toxicidad y su propiedad hidrofílica.

Actualmente, la cirugía apical ha avanzado para convertirse en una técnica moderna que tiene buenos resultados con respecto al tratamiento de lesiones endodónticas con patrones de curación predecibles (Von Arx *et al.*, 2011).

Setzer *et al.* (2010) refiere que las técnicas microquirúrgicas contemporáneas y los nuevos materiales de relleno del extremo de la raíz han reportado un resultado de curación favorable del 88-96%. La tasa de éxito 6 meses después de la cirugía fue del 88,4% según Lui *et al.* (2014). Estudios realizados por Maddalone; Gagliani. (2003) han informado que los tratamientos de cirugía endodóntica tienen tasas de éxito tan altas como 92%.

Las técnicas modernas han demostrado que la utilización de elementos de amplificación, el uso de material de relleno adecuado y un tratamiento del conducto radicular óptimo, conducirán a un mejor pronóstico de la cirugía periapical. En el caso presentado se ha realizado un seguimiento clínico y radiográfico de 15 meses desde el momento de la cirugía, en donde se puede observar un resultado favorable. En los controles clínicos no se observó recidiva de la fistula ni movilidad del elemento dental. En los controles radiográficos realizados a los 10 meses de la cirugía, pudimos observar que la lesión periapical ha disminuido su tamaño y su radiopacidad.

CONCLUSIÓN

La endodoncia por primera intención y el retratamiento de conducto que han seguido exhaustivamente los protocolos de limpieza, conformación y obturación, a veces fracasan debido a infecciones intrarradiculares y extrarradiculares, por lo general asociado a los últimos 3 mm radiculares, los cuales presentan una complejidad anatómica difícil de debridar y limpiar con soluciones irrigadoras. La cirugía periapical surge como una alternativa viable para conservar el diente y restablecer la salud y función.

BIBLIOGRAFÍA

- B. S. Chong and J. S. Rhodes. Endodontic surgery. *British Dental Journal* Volumen 216 No. 6 mar 21 2014. 281-214.
- Byers M, Wheeler E F, Bothwell M. Altered expression of NGF and P75 NGF-receptor by fibroblasts of injured teeth precedes sensory nerve sprouting. *Growth Factors* 1992; 6: 41-52.
- Cardiff, Gales. Revisión de la placa dental: biopelículas orales en la salud y la enfermedad. *Bioline*; 1999. 71-79.
- Carr G. Common errors in periradicular surgery. *Endod Rep* 1993; 8: 12–16.
- Chong BS, Rhodes JS. Cirugía de endodoncia. *Br Dent J*. 2014; 216: 281–90.
- Chugal NM, Clive JM, Spangberg LS. Endodontic infection: some biologic and treatment factors associated with outcome. *Oral Surg* 2003; 96: 81–90.
- Chugal NM, Clive JM, Spångberg LSW. A prognostic model for assessment of the outcome of endodontic treatment: Effect of biologic and diagnostic variables. *Oral Med* 2001 Mar; 91; 3: 342-52.
- Costerton JW, Cheng KJ, Geesey GG, Ladd TI, Nickel JC, Dasgupta M, Marrie TJ. Bacterial biofilms in nature and disease. *Annual Reviews in Microbiology* 1987; 41:435– 64.
- Costerton JW, Stewart PS, Greenberg EP. Bacterial biofilms: a common cause of persistent infections. *Science* 1999; May 21; 284 (5418):1318-22.
- Del Fabbro M, Samaranayake LP, Lolato A, Weinstein T, Taschieri S. Analysis of the secondary endodontic lesions focusing on the extraradicular microorganisms: an overview. *J Investig Clin Dent*. 2014; 5:245-54.
- Distel JW, Hatton JF, Gillespie MJ. Biofilm formation in medicated root Canals. *J Endod*. 2002; 28 (10) 689 – 93.
- Engström B, Hard AF, Segerstad L, Ramstrom G, Frostell G Correlation of positive cultures with the prognosis for root canal therapy. *Odontologisk Revy* 1964; 15: 257–69.
- Evans G E, Bishop K, Renton T. Guidelines for surgical endodontics. Version 2. London: Faculty of Dental Surgery, Royal College of Surgeons of England, 2012; 2-9.
- Frank SA, Barbour AG. Infect Genet Evol. Within-host dynamics of antigenic variation. *Genetics and Evolution* 6 (2006) 141–146.
- Gilheany P A, Figdor D, Tyas M J. Apical dentin permeability and microleakage associated with root end resection and retrograde filling. *J Endod* 1994; 20: 22–26.
- Grung B. Healing of gingival mucoperiosteal flaps after marginal incision in apicoectomy procedures *Int J Oral Surg* 1973; 2: 20–25.
- Gutmann J L. Surgical endodontics: post-surgical care. *Endod Topics* 2005; 11: 196–205.

- H.J. Lin, C.P. Chan, C.Y. Yang, C.T. Wu, Y.L. Tsai, C.C. Huang, et al. Cemental tear: clinical characteristics and its predisposing factors *J Endod*, 37 2011; 611-618.
- Henriques L, Brito L, Tavares W, Teles R, Vieira L, Teles F, et al. Microbial Ecosystem Analysis in Root Canal Infections Rarefactory to Endodontic Treatment. *J Endod*. 2016; 42:1239-45.
- Hsu Y Y, Kim S. The resected root surface. The issue of canal isthmuses. *Dent Clin North Am* 1997; 41: 529–540.
- J.F. Siqueira Jr., I.N. Rôças. Clinical implications and microbiology of bacterial persistence after treatment procedures *J Endod*, 34 2008, 1291-1301
- Jhajharia K, Mehta L, Parolia A, Shetty Kv. Biofilm in endodontics: A review. *J Int Soc Prev Community Dent*. 2015; 5:1-12.
- Kayaoglu G, Orstavik D. VIRULENCE FACTORS OF ENTEROCOCCUS FAECALIS: Relationship to endodontic disease. *Crit Rev Oral Biol Med*. 2004; 15:308-20.
- Kim S, Pecora G, Rubinstein R. Comparison of traditional and microsurgery in endodontics. In: Kim S, Pecora G, Rubinstein R, eds. *Color atlas of microsurgery in endodontics*. Philadelphia: W.B. Saunders, 2001:5–11.
- Lin LM, Skribner JE, Gaengler. Factors associated with endodontic treatment failures. *Journal of Endodontics* 1992; 18 625–7.
- Listgarten MA. Formation of dental plaque and other oral biofilms. Newman HN, Wilson M, eds. *Den-tal Plaque revisited. Oral biofilms inhealth and desease*. UK: BioLine; 1999: 187-210
- Lomçali G, Sen BH, Cankaya H. Exploración con microscopio electrónico de observaciones de las superficies de las raíces apicales de los dientes con periodontitis apical. *Endod Dent Traumatol*. 1996 abril; 12 (2): 70-6.
- Lui J-N, Khin M-M, Krishnaswamy G, Chen N-N. Prognostic Factors Relating to the Outcome of Endodontic Microsurgery. *J Endod*. 2014; 40:1071–1076.
- M. Song, I.Y. Jung, S.J. Lee, C.Y. Lee, E. Kim Prognostic factors for clinical outcomes in endodontic microsurgery: a retrospective study *J Endod*, 37 2011; 927-933.
- Maddalone M, Gagliani M. Periapical endodontic surgery: a 3-year follow-up study. *Int Endod J* 2003; 36: 193–198.
- Martin M V, Nind D. Use of chlorhexidine gluconate for pre-operative disinfection of apicectomy sites. *Br Dent J* 1987; 162: 459–461.
- Medvedev AE, Sabroe I, Hasday JD, Vogel SN. Tolerancia a los ligandos TLR microbianos: mecanismos moleculares y relevancia para la enfermedad. *Endotoxina J Res*. 2006; 12 (3): 133-50.
- Müller H P, Eger T. Masticatory mucosa and periodontal phenotype: a review. *Int J Periodontics Restorative Dent*. 2002; 22: 172–183.

- Murphy WK, Kaugars GE, Collet WK, Dodds RN. Healing of periapical radiolucencies after nonsurgical endodontic therapy. *Oral Surg* 1991 May; 71(5):620-4.
- Nair PNR, Sjögren U, Figdor D, Sundqvist G. Persistent periapical radiolucencies of root filled human teeth, failed endodontic treatments, and periapical scars. *Med Pathol* 1999 May; 87(5):617-27.
- Nair PNR, Sjögren U, Krey G, Kahnberg K-E, Sundqvist G (1990a) Intraradicular bacteria and fungi in root-filled, asymptomatic human teeth with therapy-resistant periapical lesions: a long-term light and electron microscopic follow-up study. *Journal of Endodontics*. 16, 580-8.
- Narayanan LL, Vaishnavi C. Endodontic microbiology. *J Conserv Dent*. 2010; 13:233-9.
- P Carrotte. Surgical endodontic. *British Dental Journal* 2005; 198: 71–79.
- Parsek M, Singh P. Bacterial biofilms: an emerging link to disease pathogenesis. *Annu Rev Microbiol*. 2003; 57:677-701.
- Pereira RS, Rodrigues VAA, Furtado WT, Gueiros S, Pereira GS, Avila-Campos MJ. Microbial analysis of root canal and periradicular lesion associated to teeth with endodontic failure. *Anaerobe*. 2017; 48: 12-8.
- Pinheiro ET, Gomes BPPA, Ferraz CCR, Teixeira FB, Zaia AA, Souza Filho FJ. Evaluation of root canal microorganisms isolated from teeth with endodontic failure and their antimicrobial susceptibility. *Oral Microbiol Immunol*. 2003; 18:100-3.
- Ricucci D, Siqueira JF. Biofilms and apical periodontitis: Study of prevalence and association with clinical and histopathologic findings. *J Endod*. 2010; 36:1277-88.
- Sedgley C, Nagel A, Dahlén G, Reit C, Molander A. Real-time quantitative polymerase chain reaction and culture analyses of *Enterococcus faecalis* in root canals. *J Endod*. 2006; 32:1737.
- Setzer FC, Shah SB, Kohli MR, Karabucak B, Kim S. Resultado de la cirugía endodóntica: un metaanálisis de la literatura. Parte 1: Comparación de la cirugía tradicional de endodoncia y la microcirugía endodóntica. *J Endod* 2010; 36: 1757-1765.
- Seltzer S, Bender IB, Turkenkopf S Factors affecting successful repair after root canal therapy. *Journal of the American Dental Association* 1963; 67, 651–62.
- Serrano-Giménez M, Sánchez-Torres A, Gay-Escoda C. Prognostic factors on periapical surgery: a systematic review. *Med Oral Patol Oral Cir Bucal*. 2015; 20:e715.
- Siquiera, J. A etiology of root canal treatment failure: why well-treated teeth can fail. Review. *Int Endod J*. 2001; 34, 1-10.
- Siqueira Jf Jr, Lopes HP. Bacteria on the apical root surfaces of untreated teeth with periradicular lesions: a scanning electron microscopy study. *International Endodontic Journal*. 2001 34, 216-220.

Siqueira Jf Jr, Araújo MCP, Filho PFG, Fraga RC & Saboia Dantas CJ Histological evaluation of the effectiveness of five instrumentation techniques for cleaning the apical third of root canals. *Journal of Endodontics*. 1997; 23, 499– 502.

Sjögren, Ulf. *Success and Failure in Endodontics*. Umeå University Odontological Dissertations. Abstract No. 60. 1996 ISSN 0345-7532, ISBN 91-7191-153-7.

Song M, Jung I-Y, Lee S-J, Lee C-Y, Kim E. Prognostic factors for clinical outcomes in endodontic microsurgery: a retrospective study. *J Endod*. 2011; 37:927–933.

Sundqvist G, Figdor D, Persson S, Sjögren U. Microbiologic analysis of teeth with failed endodontic treatment and the outcome of conservative re-treatment. *Oral Surgery, Oral Medicine, Oral Pathology, Oral Radiology and Endodontics*. 1998; 85, 86–93.

Sundqvist G, Figdor D, Persson S, Sjögren U. Microbiologic analysis of teeth with failed endodontic treatment and the outcome of conservative re-treatment. *Oral Surg Oral Med Oral Pathol Oral Radiol Endod*. 1998 Jan; 85(1):86-93.

Stuart C, Schwartz S, Beeson T, Owatz C. *Enterococcus faecalis*: its role in root canal treatment failure and current concepts in retreatment. *J Endod*. 2006; 32:93-8.

Takemura N, Noiri Y, Ehara A, Kawahara T, Noguchi N, Ebisu S. Capacidad de formación de biopelículas de una sola especie de aislamientos de conductos radiculares en puntos de gutapercha. *Eur J Oral Sci*. 2004 diciembre; 112 (6): 523-9.

Torabinejad M, Pitt Ford T R, Abedi H R, Kariyawasam S P, Tang H M. Tissue reaction to implanted root-end filling materials in the tibia and mandible of guinea pigs. *J Endod* 1998; 24: 468–471.

Tronstad L, Barnett F & Cervone F (1990) Periapical bacterial plaque in teeth refractory to endodontic treatment. *Endodontics and Dental Traumatology* 6, 73– 7.

Velvart P, Ebner-Zimmermann U, Ebner J P. Comparison of papilla healing following sulcular full-thickness flap and papilla base flap in endodontic surgery. *Int Endod J* 2003; 36: 653-659.

Velvart P, Peters C I, Peters O A. Soft tissue management: suturing and wound closure. *Endod Topics* 2005; 11: 179–195.

Von Arx T, Alsaeed M, Salvi GE. Five-year changes in periodontal parameters after apical surgery. *J Endod*. 2011; 37:910–8.

Wälivaara D-Å, Abrahamsson P, Fogelin M, Isaksson S. Super-EBA and IRM as root-end fillings in periapical surgery with ultrasonic preparation: a prospective randomized clinical study of 206 consecutive teeth. *JOOO*. 2011; 112:258–263.